Ultrasound Obstet Gynecol 2024; 63: 131–147
Published online in Wiley Online Library (wileyonlinelibrary.com). **DOI:** 10.1002/uog.27538.
This is an open access article under the terms of the Creative Commons Attribution License, which permits use, distribution and reproduction in any medium, provided the original work is properly cited.

‘Khalil A, Sotiriadis A, D’Antonio F, Da Silva Costa F, Odibo A, Prefumo F, Papageorghiou AT, Salomon LJ. ISUOG Practice Guidelines: performance of third-trimester obstetric ultrasound scan. Ultrasound Obstet Gynecol 2024; 63:131–147.

ISUOG “Guias Práticas”: realização do exame de ultrassom obstétrico do 3º trimestre

Comitê de Padrões Clínicos

Trandução: Manoel Sarno, MD, MSc, PhD, TEGO, Diploma in Fetal Medicine (FMF, UK), Associate Professor UFBA. Luana Sarmento Neves da Rocha, MD, PhD, TEGO, Diploma in Fetal Medicine (FEBRASGO).

Revisão: Danielle Sodré Barmpas, MD, MSc, TEGO, Diploma in Fetal Medicine (FMF, UK).

A Sociedade Internacional de Ultrassonografia em Ginecologia e Obstetrícia – *International Society of Ultrasound in Obstetrics and Gynecology* (ISUOG) – é uma organização científica que encoraja a prática clínica segura, além do ensino e pesquisa de alta qualidade relacionados ao diagnóstico em imagem na saúde da mulher. O Comitê de Padrões Clínicos – *Clinical Standards Committee* (CSC) – da ISUOG tem a responsabilidade de desenvolver Guias de Prática e Declarações de Consenso como recomendações educacionais que provêm os profissionais de saúde com uma abordagem baseada em consenso, de especialistas, para diagnósticos em imagem. Estes Guias e Declarações têm o objetivo de refletir o que a ISUOG considera a melhor prática no momento em que eles são publicados. Apesar de a ISUOG não ter poupado esforços para garantir que os Guias sejam precisos, nem a Sociedade ou qualquer de seus empregados poderá ser responsabilizado pelas consequências de dados, opiniões ou declarações imprecisos ou enganosos publicados pelo CSC. Os documentos do CSC não têm o objetivo de estabelecer um padrão de cuidado legal nem de determinar políticas locais para o cuidado médico A interpretação da evidência que sustenta os Guias pode ser influenciada por circunstâncias individuais, protocolos locais e recursos disponíveis. Os Guias aprovados podem ser distribuídos gratuitamente com a permissão da ISUOG (info@isuog.org).

1. INTRODUÇÃO

A avaliação sistemática do impacto do exame ultrassonográfico de rotina do 3º trimestre trouxe evidência robusta da sua acurácia diagnóstica para anomalias fetais, fetos pequenos para a idade gestacional (PIG) e grandes para a idade gestacional (GIG), bem como alguns desfechos perinatais adversos. Este documento descreve os guias recomendados para condução do exame ultrassonográfico do 3º trimestre, incluindo a determinação da localização da placenta e apresentação fetal, medida da biometria fetal, identificação de anomalias fetais, avaliação do volume de líquido amniótico e documentação dos achados de Doppler fetais e de artéria uterinas. Este Guia também aborda o rastreio ultrassonográfico do 3º trimestre para fetos PIG e macrossomia fetal, além de avaliar com qual idade gestacional (IG) o exame ultrassonográfico rotineiro do 3º trimestre deve ser feito. Por último, ele discute algumas situações, como suspeita de vasa previa ou a combinação de placenta de inserção baixa com cicatriz de cesárea prévia, caso no quais passos adicionais e avaliação detalhada devem ser incluído no exame. Este Guia não discute se o exame ultrassonográfico do 3º trimestre deve ser oferecido de rotina para todas as gestações únicas de baixo risco já que sua disponibilidade depende de recursos, de forma que os clínicos devem seguir os protocolos locais. Além disso, este Guia não aborda o conteúdo, a frequência ou a IG dos exames ultrassonográficos do 3º trimestre em gestações gemelares já que isso é discutido em detalhe no Guia sobre gestações gemelares da ISUOG. De maneira semelhante, ele não aborda outras patologias ou complicações que classificariam a gravidez como de alto risco, como pré-eclâmpsia, diabetes e restrição de crescimento intrauterino (RCIU), algumas das quais são discutidas em outros guias da ISUOG. Os detalhes dos graus de recomendação e níveis de evidência usados nos Guias da ISUOG são mencionados no Apêndice 1.

2. EXAME ULTRASSONOGRÁFICO DE 3º TRIMESTRE

Indicações para o exame ultrassonográfico de 3º trimestre

O exame ultrassonográfico de 3º trimestre pode avaliar viabilidade fetal, apresentação, anatomia e crescimento, quantidade de líquido amniótico, localização placentária e Doppler fetal e placentário. Menos comumente, se a mulher não teve um exame ultrassonográfico prévio, a ultrassonografia do 3º trimestre é útil para avaliar a IG ou para excluir uma suspeita de gestação múltipla. Há diversas outras indicações

que podem disparar um exame de 3º trimestre, incluindo sangramento anteparto, redução de movimentos fetais, rotura prematura de membranas ovulares e suspeita de anormalidades do crescimento fetal baseada no exame físico. Além disso, a ultrassonografia pode ser usada para guiar outros procedimentos no 3º trimestre, como versão cefálica externa. Em alguns serviços, a ultrassonografia de 3º trimestre pode ser oferecida rotineiramente para todas as mulheres. No entanto, até o momento, não há evidência convincente de que o exame ultrassonográfico rotineiro do 3º trimestre melhore os desfechos perinatais ou maternos em uma população de baixo risco.

Idade gestacional para o exame ultrassonográfico do 3º trimestre

A IG ideal para a realização do exame ultrassonográfico do 3º trimestre deve equilibrar a otimização da visualização da anatomia fetal e a acurácia da avaliação do crescimento fetal e, portanto, depende dos objetivos do exame.

Tradicionalmente, o exame ultrassonográfico do 3o trimestre tem sido realizado entre 32-34 semanas. A avaliação anatômica pode ser tecnicamente mais fácil nesse período, já que o rápido crescimento fetal após essa janela pode resultar em uma posição mais fletida, uma redução relativa na qualidade da janela acústica permitida pelo líquido amniótico e uma penetração reduzida dos tecidos fetais em amadurecimento, incluindo aumento da calcificação óssea. Por outro lado, a detecção dos desvios de crescimento em casos de baixo risco pode ser mais acurada próximo de 36 semanas, o que tem sido usado como argumento para realizar a ultrassonografia do 3º trimestre com essa IG. No entanto, isso não se aplica às gestações sob maior risco de complicações, nas quais os exames ultrassonográficos de 3º trimestre têm sido propostos ao redor de 32 semanas ou mesmo antes.

Assim, o momento de realização dos exames ultrassonográficos entre 32-36 semanas deve ser decidido com base nas características individuais maternas e fetais, no nível de risco da gravidez e nos objetivos e recursos locais.

Recomendação

- O momento de realização do exame ultrassonográfico do 3º trimestre, se indicado, entre 32-36 semanas, deve ser decidido com base em características individuais maternas e fetais, o nível de risco da gravidez e objetivos e recursos locais.

Técnica para a avaliação do exame ultrassonográfico do 3º trimestre

As técnicas para a avaliação ultrassonográfica da biometria e bem-estar fetais no 3º trimestre, bem como da quantidade de líquido amniótico, são similares àquelas utilizadas no 2º trimestre e devem seguir as orientações do guia de biometria fetal da ISUOG. De maneira semelhante, as técnicas para avaliação Dopplervelocimétrica no 3º trimestre são as mesmas descritas para uso no 2º trimestre. Estas descrições estão incluídas nos Apêndices 2-4.

Estimativa de IG pode às vezes ser necessária mais tardiamente na gravidez, o que foi objeto de uma revisão sistemática recente. Na maioria dos casos, a IG terá sido determinada em um exame ultrassonográfico mais precoce, preferivelmente no 1º trimestre. Entre 11-14 semanas, as medidas de comprimento cabeça-nádegas têm intervalo de predição de 95% de cerca de 5 dias, o que significa que a verdadeira IG estará dentro da IG estimada +- 5 dias em 95% das vezes. Esta é a forma de datação mais acurada disponível até o momento, e a gravidez não deve ser redatada utilizando exames mais tardios. No entanto, em mulheres que realizam o primeiro exame ultrassonográfico no 3º trimestre, a IG deve ser determinada utilizando a circunferência cefálica (CC) e o comprimento do fêmur (CF), ou a CC isolada se o comprimento do fêmur não estiver disponível. Este método, apesar de ser o melhor segundo uma revisão sistemática recente, ainda tem uma variação de 15 dias ao redor de 32 semanas. A biometria cefálica (CC e diâmetro biparietal – DBP) pode ser mais difícil de medir de maneira acurada mais tardiamente na gravidez, quando a cabeça se encontra mais baixa na pelve materna. Uma fórmula que utiliza como único parâmetro o diâmetro transcerebelar, que se baseia no fato de o cerebelo ser relativamente poupado em anormalidades grosseiras, também tem uma baixa predição de cerca de 95%.

A avaliação do bem-estar fetal no 3º trimestre inclui o Doppler de artéria umbilical em gestações de alto risco e, quando indicado, deve também incluir parâmetros adicionais de Doppler, como artéria cerebral média (ACM), ducto venoso e Dopplervelocimetria materna (artérias uterinas).

Equipamento necessário para a avaliação ultrassonográfica do 3º trimestre

O equipamento necessário para a avaliação ultrassonográfica do 3º trimestre é similar ao do 2º trimestre e deve incluir, como mínimo, os seguintes pré-requisitos:

- funcionalidade de escala de cinza em tempo real;
- transdutor transabdominal com resolução e penetração adequada (geralmente amplitude 2-9 MHz);
- controles de saída de potência acústica ajustáveis com demonstração no monitor;
- funcionalidade de congelar os frames;
- cursores eletrônicos;
- capacidade de imprimir/armazenar imagens;
- manutenção e assistência técnica regulares, importantes para performance otimizada do aparelho;
- protocolos de limpeza do equipamento adequados;
- Doppler colorido e pulsátil;
- transdutor transvaginal.

Anomalias fetais

Algumas anormalidades fetais não serão detectadas na ultrassonografia morfológica do 2º trimestre, mesmo com o melhor equipamento na mais experiente das mãos. De maneira geral, há duas razões possíveis para isso: primeiro, a anomalia estava presente, mas não foi vista, por exemplo, por dificuldades técnicas, como índice de massa corpórea aumentado ou posição fetal; segundo, a história natural de algumas anormalidades fetais implica que elas se desenvolvem ou se tornam visíveis apenas após a ultrassonografia morfológica do 2º trimestre; estas são anomalias que afetam tipicamente o trato geniturinário, o sistema nervoso central (SNC) e o coração.

Drukker et al. realizou uma revisão sistemática de 13 estudos, incluindo mais de 140.000 mulheres, e reportou uma prevalência de 3,7 para cada 1000 mulheres com anomalias fetais diagnosticadas no 3º trimestre, sendo as mais comuns as urogenitais, do SNC e cardíacas (contabilizando 55%, 18% e 14%, respectivamente, das anomalias detectadas no 3º trimestre). Achado semelhantes têm sido relatados por diversos estudos observacionais grandes e pelo registro EUROCAT. Uma revisão sistemática da Cochrane de dois estudos randomizados controlados comparando o rastreio universal com o rastreio clinicamente indicado no 3º trimestre relatou uma maior taxa de detecção de anomalias no grupo de rastreio

Tradução para o português de: Khalil A, Sotiriadis A, D'Antonio F, Da Silva Costa F, Odibo A, Prefumo F, Papageorghiou AT, Salomon LJ. ISUOG Practice Guidelines: performance of third-trimester obstetric ultrasound scan. Ultrasound Obstet Gynecol 2024; 63: 131–147 (licença CC BY).

universal. No geral, não houve melhora na sobrevida neonatal como resultado do rastreio universal, apesar de que os dados provêm do início dos anos 1990 e podem não refletir recentes avanços.

Os benefício potenciais de diagnosticar uma anormalidade fetal no 3º trimestre não identificada na ultrassonografia morfológica do 2º trimestre incluem oportunidades para: organizar para que o parto ocorra em unidade que possa fornecer o nível adequado de cuidado neonatal; permitir aos pais tempo e aconselhamento para que se preparem para o nascimento de uma criança com uma anomalia; realizar análise genética pré-natal como amniocentese para microarray cromossômico (MAC) ou expandir os testes já realizados previamente (exemplo, expandir do MAC para o exoma); planejar o seguimento neonatal (o que pode não ocorrer quando a anomalia não é visível no exame clínico neonatal de rotina); e, quando indicado e permitido legalmente, interrupção da gravidez para anomalias com implicações sérias para a criança.

A avaliação estrutural do 3º trimestre poderia incluir os pontos anatômicos abaixo.

- *Cabeça.* O tamanho e formato da cabeça fetal deve ser avaliado. Microcefalia é comumente definida como uma CC abaixo de 3 desvios-padrão (DP) da média e, quando patológica, é geralmente associada com anomalias corticais e uma fronte achatada. Enquanto fetos em apresentação não-cefálica podem ter um grau leve de alongamento posicional da cabeça (escafocefalia ou dolicocefalia), uma deformação mais acentuada, especialmente quando combinada com uma CC pequena, pode estar associada a craniossinostose, assim como outras deformidades (plagiocefalia, braquicefalia, trigonocefalia, crânio em trevo).
- *Cérebro.* A simetria dos hemisférios cerebrais e a largura dos ventrículos laterais deve ser examinada, e a textura do córtex e do parênquima cerebrais devem ser avaliados (Figura 1). Áreas intracranianas anecóicas ou hiperecogênicas são anormais, assim como um córtex liso (agiria, lisencefalia) ou um córtex com muitos pequenos sulcos (polimicrogiria) ou com sulcos escassos (paquigiria). Em alguns casos, a anatomia cerebral não pode ser vista pela via transabdominal e uma abordagem transvaginal é necessária.

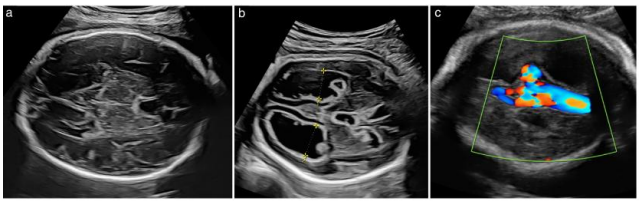

Figura 1 (a) Configuração cerebral fetal normal durante exame de ultrassonografia no 3º trimestre. (b) Dilatação do 3º e ventrículos laterais, com material ecogênico intraventricular (hemorragia intraventricular Grau 3). (c) Fluxo colorido em área tubular que aparecia anecoica no modo B, na linha média da parte posterior da base do crânio (aneurisma da veia de Galeno).

- *Coração.* O *situs,* tamanho e simetria do coração devem ser avaliados. O exame de rastreio do coração inclui os cortes de quatro câmaras, vias de saída e três vaso e traqueia. O índice cardiotorácico normal no 3º trimestre é de cerca de 0,45 e não deve ser maior eu 0,50. Assimetria leve do ventrículo (direito > esquerdo) e das grandes artérias (pulmonar > aorta) pode ser normal no 3º trimestre, mas requer encaminhamento para ecocardiograma fetal se muito pronunciada (Figura 3).

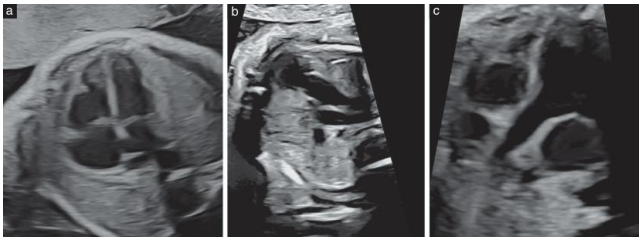

Figura 2 Cortes cardíacos normais no 3º trimestre. (a) Corte de quatro câmaras, ilustrando a simetria das câmaras cardíacas esquerda e direita. Os elementos do coração direito podem aparecer discretamente maiores que os elementos do coração esquerdo, mas uma assimetria importante deve indicar uma avaliação detalhada. (b) Corte dos três vasos e traqueia. (c) Corte da via de saída do ventrículo esquerdo.



Figura 3 Aorta significativamente menor que o ducto arterioso no corte dos três vasos pode ser indicativo de coarctação de aorta.

- *Tórax.* O diafragma deve ser examinado nos cortes sagital e coronal (Figura 4) (aproximadamente 20% das hérnias diafragmáticas congênitas são detectadas apenas no 3º trimestre). Além do *situs* cardíaco, a textura pulmonar também deve ser avaliada em um corte transverso do tórax.

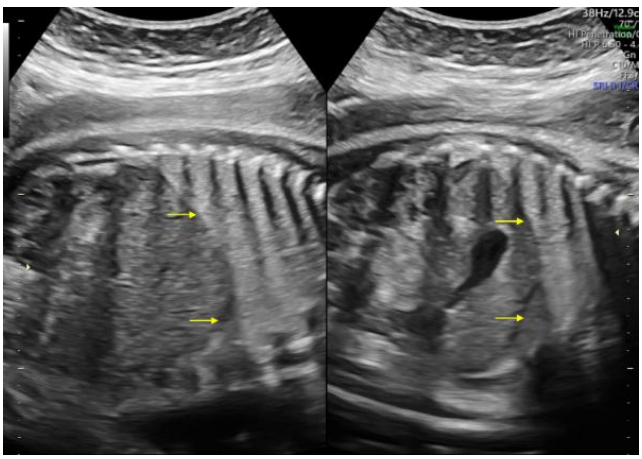

Figura 4 Avaliação das cúpulas diafragmáticas direita e esquerda (setas) em corte longitudinal.

- *Abdome.* Coleção de fluido, calcificações e estruturas císticas requerem investigação adicional (Figura 5). Dilatação de alças intestinais é um fenômeno comum durante o 3º trimestre, e a maioria das patologias estão associadas com dilatação do intestino delgado > 14 mm.

Tradução para o português de: Khalil A, Sotiriadis A, D'Antonio F, Da Silva Costa F, Odibo A, Prefumo F, Papageorghiou AT, Salomon LJ. ISUOG Practice Guidelines: performance of third-trimester obstetric ultrasound scan. Ultrasound Obstet Gynecol 2024; 63: 131–147 (licença CC BY).

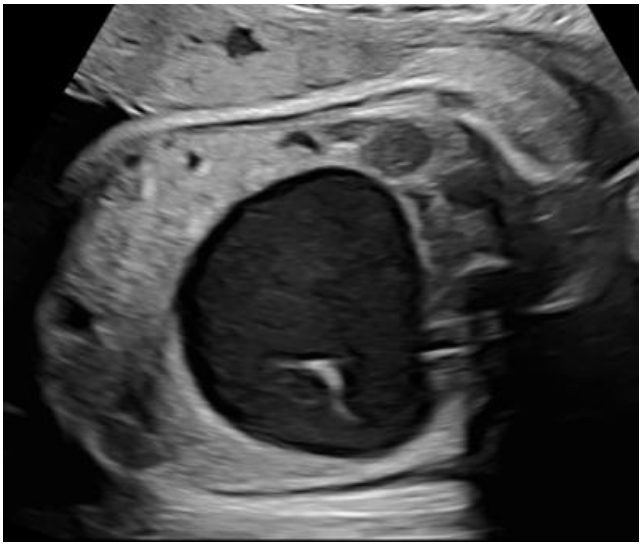

Figura 5 Grande cisto ovariano fetal, com septo incompleto e conteúdo hipoecóico, indicativo de sangramento dentro do cisto (cisto complicado).

- *Aparelho urinário.* Aproximadamente 60% dos casos de hidronefrose são detectados no 3º trimestre. Convencionalmente, o limite superior do diâmetro anteroposterior (AP) da pelve renal no 3º trimestre é de 7 mm, e um diâmetro anteroposterior > 15 mm está associado com aumento de risco para cirurgia pós-natal. Dilatação dos cálices renais e a espessura do córtex também devem ser avaliados, já que estão associados com a persistência pós-natal da hidronefrose (Figura 6). Na presença de hidronefrose, os ureteres (normalmente invisíveis) e o tamanho da bexiga, espessura de suas paredes e esvaziamento devem ser avaliados.

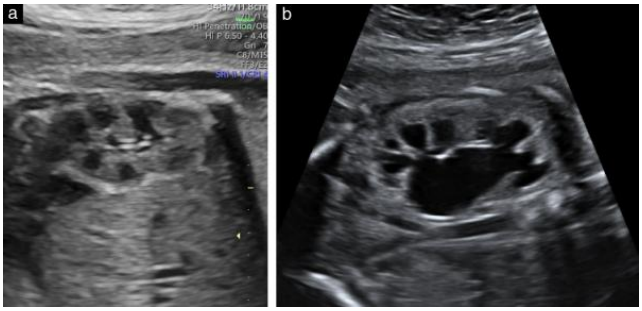

Figura 6 (a) Configuração normal do rim fetal no 3º trimestre (corte longitudinal). Áreas hipoecogênicas na periferia são pirâmides renais. (b) Hidronefrose severa (corte coronal), com dilatação dos cálices e afinamento do córtex renal.

Recomendação

- A depender dos objetivos do exame ultrassonográfico do 3º trimestre, uma avaliação anatômica pode ser realizada e, se for feita, deve focar nos exames da cabeça, cérebro, coração, tórax, abdome e aparelho urinário (GRAU DE RECOMENDAÇÃO: C).

Placenta prévia

A localização da placenta deve ser avaliada em qualquer exame realizado no 3º trimestre. A posição da placenta e sua relação com o orifício interno (OI) do colo devem ser identificados, assim como deve ser documentada a distância da borda da placenta até o OI. Placenta prévia representa um fator de risco para inserção velamentosa do cordão e vasa prévia, e tais anomalias precisam ser descartadas quando houver suspeita de placenta prévia no 3º trimestre. Se a placenta é baixa, ultrassonografias subsequentes são realizadas, conforme indicado, para avaliar se a placenta já se moveu para longe do OI (Figura 7). Mulheres com placenta prévia ou cicatriz uterina prévia devem ser submetidas a ultrassonografia em torno de 28 semanas, enquanto mulheres com placenta baixa podem ser avaliadas mais tardiamente no 3º trimestre. A ultrassonografia transvaginal permite uma localização mais acurada do sítio de inserção placentário, particularmente quando a abordagem abdominal é desafiadora, como quando a placenta é posterior, ou na presença de obesidade materna e leiomiomas uterinos. Um pequeno estudo randomizado controlado conduzido por Sherman et al. (n = 38) comparou a performance das ultrassonografias por via abdominal e transvaginal no diagnóstico de placenta prévia. A randomização foi estratificada pelo peso das pacientes e localização anterior ou posterior da placenta. No geral, a ultrassonografia pela via transvaginal apresentou valor preditivo positivo de 99%, valor preditivo negativo de 98% e taxa de falso-negativo de 2,3% para o diagnóstico de placenta prévia em mulheres cuja ultrassonografia do 2º trimestre ou do início do 3º trimestre realizada pela via abdominal havia levantado tal suspeita. Outro estudo, realizado por Ghi et al. (n = 59), relatou que mulheres com placenta prévia que tenham apresentado comprimento cervical ≤ 31mm na ultrassonografia do 3º trimestre estavam sob risco aumentado de hemorragia com indicação de parto cesárea antes de 34 semanas de gravidez (sensibilidade 83%; especificidade 77%). Em particular, a razão de chances para a ocorrência de hemorragia maciça requerendo cesárea de emergência foi de 16,4 (IC 95% 3,4 – 75,9) em mulheres com diagnóstico ultrassonográfico de placenta prévia e um comprimento cervical ≤ 31 mm.



Figura 7 Placenta baixa. Se a borda placentária se situa a 20 mm ou mais do orifício interno do colo, o parto vaginal é considerado uma opção segura. No entanto, o parto vaginal seguro também pode ocorrer quando esta distância está entre 10-20 mm por volta de 36 semanas de gestação.

De forma geral, se a borda placentária está a 20 mm ou mais do OI do colo, o parto vaginal é considerado uma opção segura. O parto vaginal também pode ser considerado quando essa distância está entre 10 e 20 mm com 36 semanas de gestação; nessas mulheres, as chances de parto vaginal de sucesso variaram entre 56-93%. No entanto, os estudos que demonstraram estes resultados tiveram limitações significantes, incluindo amostras pequenas, natureza retrospectiva e desenho do estudo observacional.

Espectro da placenta acreta

É recomendada avaliação placentária no 3º trimestre nos casos em que, na ultrassonografia morfológica do 2º trimestre, foi identificada borda placentária alcançando ou ultrapassando o orifício interno do colo uterino. Por outro lado, o rastreio sistemático de vasa prévia ou inserção velamentosa do cordão não é recomendado no 3º trimestre devido às dificuldades técnicas e falta de evidência robusta acerca da sua utilidade.

Uma cesariana ou cirurgia uterina prévia, incluindo miomectomia ou múltiplas curetagens, na presença de placenta prévia, associa-se a risco aumentado de desordens do espectro da placenta acreta (EPA), que ocorrem quando o saco gestacional se implanta na região da cicatriz uterina e a placenta definitiva aí se desenvolve. menor morbidade hemorrágica e toda mulher apresentando fatores de risco para esta alteração

deve ser encaminhada para avaliação especializada. A acurácia diagnóstica da ultrassonografia pré-natal no 3º trimestre em identificar mulheres sob alto risco de EPA tem sido relatada em torno de 90% em séries recentes. Entretanto, 5-10% das gestações complicadas por EPA são detectadas apenas durante o parto cesárea. Além disso, ainda há heterogeneidade nos sinais ultrassonográficos reportados que estão associados com EPA. Portanto, independentemente do exame de ultrassonografia, toda mulher com placenta prévia e uma cesárea ou cicatriz uterina anterior deve ser considerada um caso potencial de EPA e assistida por um time multidisciplinar em centro com experiência no manejo cirúrgico das placentas acretas.

Segundo um consenso de especialistas, os seguintes sinais ultrassonográficos de EPA devem ser avaliados durante o exame detalhado para descartar EPA: perda da "zona clara" retroplacentária, afinamento do miométrio, interrupção da parede vesical e a presença de uma protrusão placentária, massa exofítica, hipervascularização uterovesical, lacunas placentárias e vasos ponte (Figura 8). A melhor combinação de sinais ultrassonográficos para confirmar EPA ainda não foi devidamente estabelecida. Um espaço hipoecogênico normal entre o útero e a placenta está associado com risco reduzido para EPA clinicamente significante: de 21% para 5% em mulheres com placenta baixa ou prévia no 3º trimestre de gravidez, e de 62% para 9% no subgrupo com cesariana prévia e placenta de localização anterior. A presença de múltiplos sinais ultrassonográficos de EPA aumenta para até 92% a probabilidade de doença clinicamente significante em mulheres com cesárea prévia e placenta de localização anterior.

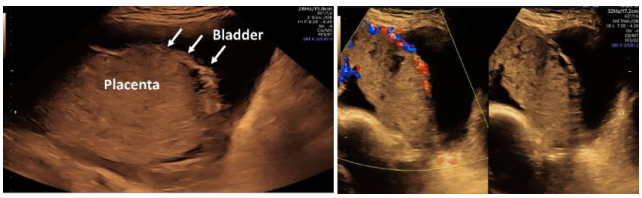

Figura 8 Espectro da placenta acreta. (a) Placenta espessa (setas) adjacente à bexiga. (b) Lacunas placentárias com interface uterovesical irregular.

A ressonância nuclear magnética (RNM) é uma ferramenta complementar com a qual se pode avaliar mulheres sob risco de desordens do EPA. Apesar de a acurácia da RNM em identificar mulheres sob risco de EPA não ser diferente daquela provida pela ultrassonografia, ela deve ser considerada em casos em que o diagnóstico ultrassonográfico tenha sido inconclusivo ou em casos severos de EPA, especialmente quando há suspeita de invasão do paramétrio, em vista da maior acurácia da RNM em descrever a topografia da extensão placentária quando comparada à ultrassonografia. A RNM não é recomendada em casos de placenta prévia sem outros fatores de risco para EPA em vista da baixa prevalência de placenta acreta nestas gestações. Por outro lado, a RNM deve ser considerada em mulheres sob risco para EPA em localizações incomuns, incluindo aquelas com placenta prévia posterior e cicatriz uterina anterior, além daquelas com implantação placentária na área de uma cicatriz de miomectomia. O acompanhamento do crescimento fetal no 3º trimestre não é recomendado em mulheres com placenta prévia ou EPA, exceto quando outros fatores de risco coexistem, uma vez que o risco de restrição de crescimento fetal não parece estar independentemente associado com a placenta acreta.

Recomendações

- Mulheres com placenta previa e parto cesárea anterior ou cirurgia uterina devem ser submetidas a avaliação ultrassonográfica detalhada para descartar desordens do EPA (GRAU DE RECOMENDAÇÃO: C)
- Independentemente dos achados ultrassonográficos, uma mulher com placenta prévia e parto cesárea anterior ou cirurgia uterina deve ser considerada como um caso potencial de EPA e assistida em um centro com experiência no manejo cirúrgico das placentas acretas (BOM PONTO DE PRÁTICA)
- A RNM pode ser considerada em gestações sob risco para EPA em localizações incomuns, incluindo casos com placenta prévia posterior e cicatriz uterina prévia ou casos em que a placenta está implantada na área de uma miomectomia anterior (BOM PONTO DE PRÁTICA)
- A RNM pode ser considerada nos casos de diagnóstico ultrassonográfico inconclusivo ou nos casos de EPA severa, especialmente quando há suspeita de invasão miometrial (BOM PONTO DE PRÁTICA)
- O acompanhamento do crescimento fetal não é recomendado em mulheres com placenta prévia ou EPA, exceto quando outros fatores de risco coexistem (GRAU DE RECOMENDAÇÃO: C).

Vasa prévia

Vasa prévia ocorre quando vasos fetais desprotegidos (arteriais ou venosos) atravessam as membranas, colocando-se à frente do colo, e está associada a risco aumentado da mortalidade perinatal (56%) quando não diagnosticada no período pré-natal. Quando diagnosticada durante a gravidez, a sobrevivência perinatal é de quase 100%, com desfechos de longo prazo normais. A ultrassonografia, particularmente por via vaginal e combinada com o Doppler colorido, é uma ferramenta precisa para o diagnóstico de vasa prévia (sensibilidade de 100%; especificidade de 99-99,8%). Vasa prévia é caracterizada pela demonstração, à ultrassonografia transvaginal com Doppler colorido, do cordão umbilical inserindo-se nas membranas à frente do colo uterino, de onde os vasos desprotegidos seguem em direção à placenta (Figura 9).

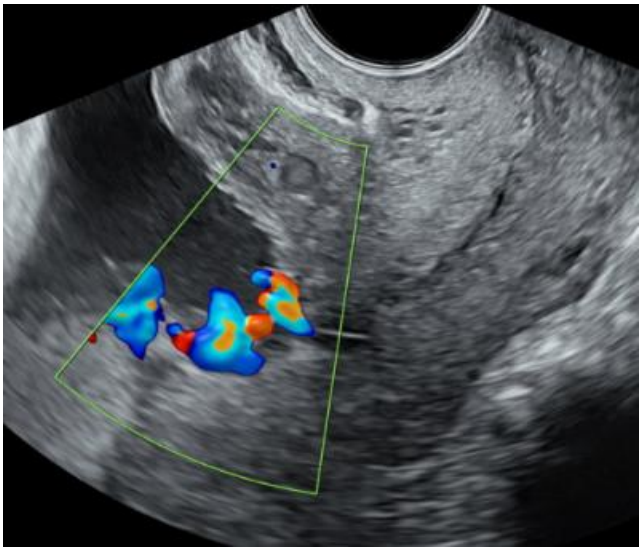

Figura 9 Vasa prévia, definida como vasos fetais desprotegidos atravessando as membranas à frente do colo uterino ou passando a uma distância inferior a 20 mm do orifício interno do colo.

O Guia da ISUOG sobre a ultrassonografia morfológica do 2º trimestre declara que, na presença de fatores de risco para vasa prévia, um exame direcionado utilizando a via transvaginal é recomendado, a depender da experiência do examinador e dos recursos locais. A mesma recomendação pode ser estendida à ultrassonografia do 3º trimestre. Estes

fatores de risco incluem placenta prévia, placenta baixa durante a ultrassonografia do 2º trimestre, placenta bilobada ou placenta com lobo acessório, e gestação múltipla. Ruiter et al. em 2016 conduziram uma revisão sistemática de 13 estudos incluindo 569.410 mulheres. Apenas dois dos estudos incluídos eram coortes prospectivas; 10 eram coortes retrospectivas e um estudo era de caso-controle. Dos 325 casos de vasa prévia identificados, 83% tinham um ou mais fatores de risco identificados, incluindo placenta prévia, placenta bilobada, lobo placentário acessório, inserção velamentosa de cordão ou concepção assistida, o que reforça a necessidade de ultrassonografia dedicada em mulheres com um ou mais desses fatores de risco, quando factível.

A taxa geral de resolução de vasa prévia (definida como distância > 20 mm do orifício interno do colo) entre o 2º e 3º trimestres é de 23%, dependendo de fatores como a IG e a posição precisa dos vasos no momento da detecção, e da localização da placenta. Portanto, quando houver identificação de vasa prévia em exames anteriores, é recomendada uma reavaliação no 3º trimestre.

Recomendações

- Na presença de fatores de risco para vasa prévia, um exame dedicado utilizando a via transvaginal é recomendado, dependendo da experiência e dos recursos (GRAU DE RECOMENDAÇÃO B)
- Quando vasa prévia tiver sido identificada anteriormente na gravidez, reavaliação no 3º trimestre é recomendada (BOM PONTO DE PRÁTICA)

Apresentação pélvica

Apresentação pélvica não diagnosticada no termo está associada com aumento de risco de morbidade e mortalidade perinatal. Um grande estudo conduzido por Wastlund et al., publicado em 2019, avaliou 3.879 mulheres nulíparas submetidas a uma ultrassonografia na 36ª semana de gravidez. Apresentação pélvica foi diagnosticada em 179 (4,6%) dessas mulheres. Na maioria dessas mulheres (n=96), não havia qualquer suspeição prévia de que a apresentação não fosse cefálica. Versão cefálica externa foi oferecida a todas essas mulheres nos casos em que era apropriada, sendo tentada em 84 (46,9%). Não houve nenhuma mulher em toda a coorte com apresentação pélvica não diagnosticada durante o trabalho de parto. A análise econômica do trabalho demonstrou que, comparado com a prática atual de ultrassonografias clinicamente indicadas, uma ultrassonografia universal próxima ao termo virtualmente eliminaria apresentações pélvicas não diagnosticadas no trabalho de parto e reduziria cesáreas de emergência e partos vaginais pélvicos em 0,7 e 1,0 pontos percentuais, respectivamente. Tal conduta também reduziria a incidência de morbidade e mortalidade perinatais associadas ao parto pélvico. Em média, 40 ultrassonografias são necessárias para detectar uma apresentação pélvica não diagnosticada previamente. Wastlund et al. calculou que tal conduta seria custo-efetiva se a apresentação fetal puder ser avaliada por 19,8 libras ou menos por mulher.

Um estudo mais recente por Knights et al. investigou o impacto da ultrassonografia do 3º trimestre hospitalar e POCUS em casos de apresentação pélvica não diagnosticada no termo e desfechos perinatais associados em um estudo de coorte observacional multicêntrico. Durante o período do estudo, todas as mulheres incluídas foram submetidas a uma ultrassonografia do 3º trimestre. Na coorte realizada em instituições, a porcentagem de apresentações pélvicas que não haviam sido diagnosticadas no termo foi de 14,2% antes da implementação de uma estratégia universal de rastreio contra 2,8% após. Na coorte POCUS, os números foram 16,2% e 3,5%, respectivamente. Análises de regressão Bayesianas demonstraram que a taxa de apresentações pélvicas não diagnosticadas foi reduzida em 71% após a implementação de uma política de rastreamento universal. Esta redução nas apresentações pélvicas não diagnosticadas esteve associada com uma probabilidade moderada a alta de redução em: score Apgar baixo em 5 minutos (<7); encefalopatia hipóxico-isquêmica (EHI); e taxas de mortalidade perinatais.

Dados os achados desses dois estudos, estudos futuros deveriam focar em explorar a custo-efetividade do POCUS para determinar a apresentação fetal, uma vez que seu custo é significativamente mais baixo quando comparado a exames realizados em instituições.

Recomendações

- Como a avaliação ultrassonográfica da apresentação fetal próxima ao parto ou no momento do parto pode reduzir o risco de apresentação pélvica não diagnosticada, tal exame deve ser considerado se houver recursos disponíveis (GRAU DE RECOMENDAÇÃO B).

Anormalidades do crescimento fetal

As desordens do crescimento fetal estão associadas com aumento da mortalidade e morbidade perinatais, bem como a anormalidades do desenvolvimento no longo prazo.

Fetos grandes para a idade gestacional (GIG)/ macrossomia

Como mencionado no Guia da ISUOG sobre avaliação da biometria fetal e crescimento, fetos GIG são tipicamente definidos como aqueles com peso fetal estimado (PFE) (ou circunferência abdominal – CA) acima do percentil 90, enquanto macrossomia no termo geralmente refere-se a um peso acima de um ponto de corte fixo (4000 ou 4500 gramas). A principal razão pela qual predizer a macrossomia é a sua associação com complicações gestacionais, principalmente distócia de ombro.

Uma revisão sistemática e meta-análise que incluiu 41 estudos e um total de 112.034 mulheres relatou que um PFE acima de 4000g (ou acima do percentil 90) e uma CA acima de 36cm (ou acima do percentil 90) tinham uma sensibilidade de mais de 50% em predizer macrossomia no parto (peso ao nascimento acima de 4000g ou acima do percentil 90), com razões de verossimilhança positiva de 8,74 (IC 95% 6,84-11,17) e 7,56 (IC 95% 5,85-9,77), respectivamente. Um PFE acima de 4000g (ou acima do percentil 90) também apresentou sensibilidade de 22% na predição de distocia de ombro com uma razão de verossimilhança positiva modesta de 2,12 (IC 95% 1,34-3,35). Houve dados insuficientes para avaliar outros desfechos neonatais adversos associados com a macrossomia fetal.

Al-Hafez et al., em uma revisão sistemática incluindo sete estudos randomizados controlados e 23.643 mulheres, comparou a detecção de fetos GIG (PFE acima do percentil 90) por ultrassonografia de rotina com as medições seriadas da altura do fundo uterino. Eles encontraram uma taxa mais alta de identificação de fetos GIG no grupo de ultrassonografia de rotina (30%) comparado às medições seriada do fundo uterino (11%), apesar de não ter havido diferença significante na incidência de fetos GIG ao nascimento (9% em ambos os grupos). A mesma metanálise não encontrou diferença significante na taxa de mortalidade perinatal entre os dois grupos (ultrassonografia 0,4% versus fundo uterino 0,3%, risco relativo – RR – 1,14 com IC 95% 0,68-1,89). Também não houve diferença significante entre os dois grupos em termos de taxas de óbito fetal ou neonatal. No entanto, esta metanálise não tinha o poder de identificar uma diferença estatisticamente

significante nos desfechos de mortalidade. Outros desfechos neonatais adversos foram incluídos como desfechos secundários. Não foram identificadas diferenças estatisticamente significantes entre os dois grupos no que diz respeito à necessidade de ressuscitação, admissão a uma unidade de terapia intensiva neonatal (UTIN), síndrome do desconforto respiratório, hemorragia intraventricular grau 3 ou 4 ou sepse neonatal.

Uma análise secundária do rastreio ultrassonográfico universal, incluindo 3866 mulheres nulíparas, mostrou que a sensibilidade na detecção de fetos GIG era de 27% nos casos de ultrassonografia seletiva e de 38% nos casos de ultrassonografia universal. A especificidade de ambas as abordagens foi alta (99% e 97%, respectivamente). Ao utilizar ultrassonografia universal para avaliar a velocidade de crescimento da CA (VCCA), foi visto que, comparativamente aos fetos com peso adequado para a idade gestacional (AIG), os fetos GIG com VCCA aumentada estavam sob maior risco de qualquer morbidade neonatal (RR 2,0; IC 95% 1,1-3,6); p=0.04) e de desfechos neonatais adversos severos (RR 6,5; IC 95% 2,0-21,1); p=0.01), mas fetos GIG com VCCA normal não estavam sob risco aumentado.

O rastreio de fetos GIG tem acurácia aparentemente maior quando realizado mais tardiamente na gravidez. Em um grande estudo observacional, o PEF acima do percentil 90 entre 35 e 36 semanas e 6 dias pôde predizer 46% e 65% dos fetos GIG acima do percentil 90 e 97, respectivamente, com uma taxa de rastreio positivo de 10%. As taxas de detecção foram ainda maiores (71% e 84%, respectivamente) quando o parto ocorreu em até 10 dias após a ultrassonografia.

Apesar de a ultrassonografia de rotina em uma população de baixo risco ser preditiva de fetos GIG ao nascimento e de performar melhor do que as medidas seriadas da altura do fundo uterino, ainda é debatido se a identificação pré-natal de macrossomia melhora os desfechos perinatais. Em um estudo randomizado controlado, a indução de parto em casos suspeitos de fetos GIG reduziu o risco de distocia de ombro e suas morbidades associadas quando comparada ao manejo expectante. Notadamente, a indução de parto neste estudo randomizado melhorou a chance de parto vaginal e não aumentou o risco de parto cesárea. Os profissionais de saúde devem balancear, bem como discutir com as gestantes, esses possíveis benefícios contra os potenciais efeitos adversos da indução de parto no termo precoce.

Recomendações

- O rastreio de fetos GIG na população geral pode ser mais acurado quando a ultrassonografia é realizada com 36 semanas do que com 32 semanas (GRAU DE RECOMENDAÇÃO: B)
- Os profissionais de saúde devem balancear os benefícios da indução de parto em casos de macrossomia no que diz respeito à distocia de ombro e fraturas contra os potenciais efeitos adversos do parto no termo precoce (BOM PONTO DE PRÁTICA)

-

Fetos pequenos para a idade gestacional (PIG)/ restrição de crescimento fetal

De acordo com os Guias da ISUOG, fetos PIG são definidos pelo PFE (ou CA) abaixo do 10º percentil, enquanto a restrição de crescimento fetal (RCF) tardia é definida, de acordo com os critérios do consenso Delphi de 2016, como um feto estruturalmente normal com muito baixo peso (PFE ou CA abaixo do 3º percentil) ou baixo peso (abaixo do 10º percentil) e sinais de Doppler sugestivos de hipóxia ou crescimento desacelerado. A taxa de predição geral de fetos PIG/RCF depende do tipo da população, definições e testes índice, bem como o momento de realização da ultrassonografia do 3º trimestre. Uma metanálise de 21 estudos em uma população de baixo risco/não selecionada demonstrou que, para uma especificidade de cerca de 95%, PFE abaixo do 10º percentil pôde predizer 38% dos casos com peso ao nascimento abaixo do 10º percentil, 54% dos casos com peso abaixo do 3º percentil e 70% daqueles com RCF. A medida da CA obteve uma performance semelhante.

Apesar de, tradicionalmente, a ultrassonografia do 3º trimestre é realizada entre 32-34 semanas, aparentemente, uma ultrassonografia mais tardia na gravidez é mais adequada em predizer fetos PIG/RCF. Dois estudos randomizados controlados demonstraram que uma ultrassonografia por volta das 36 semanas é mais eficiente em detectar RCF do que uma ultrassonografia por volta das 32 semanas. A taxa de detecção (39% vs 22%), bem como a acurácia geral, foi mais alta no exame mais tardio quando comparado ao exame mais precoce. Um grande estudo observacional prospectivo de 22.000 fetos demonstrou que a sensibilidade do PFE abaixo do 10º percentil em predizer peso ao nascimento abaixo do 10º percentil e peso ao nascimento abaixo do 3º percentil foi de 46% e 65%, respectivamente, quando o exame era realizado entre 35 semanas e 36 semanas e 6 dias (vs 38% e 52% quando o exame era realizado entre 31 semanas e 33 semanas e 6 dias). A sensibilidade do exame tardio foi ainda mais alta (70% e 84%, respectivamente) quando o parto ocorreu dentro de duas semanas após o exame.

A avaliação ultrassonográfica de fetos sob risco aumentado de RCF tem a habilidade de identificar aqueles sob maior risco de complicações perinatais, e as pacientes com mais do que o dobro do risco de RCF comparadas à população geral devem ser submetidas a uma avaliação da biometria fetal e Doppler fetal mais precocemente que no 3º trimestre, entre 26 e 28 semanas de gravidez.

Apesar de parâmetros como o Doppler das artérias uterinas e a relação cérebro-placentária, avaliação do crescimento fetal longitudinal e o rastreio combinado do terceiro trimestre não melhorarem substancialmente a predição de fetos PIG/RCF quando utilizados isoladamente comparados à determinação isolada do PFE, eles constituem componentes chave dos critérios Delphi para o diagnóstico de fetos com RCF.

Recomendações

- O rastreio de fetos PIG/RCF na população geral é mais acurado quando o exame ultrassonográfico é realizado com 36 semanas em vez de 32 semanas (GRAU DE RECOMENDAÇÃO: B)
- PFE e CA podem ser usados para rastrear fetos PIG/RCF com performance semelhante (GRAU DE RECOMENDAÇÃO: C)

Anormalidades do volume de líquido amniótico

A quantidade de líquido amniótico pode ser avaliada de forma semiquantitativa utilizando o índice de líquido amniótico (ILA) ou o maior bolsão vertical (MBV). As técnica para medir os bolsões de líquido amniótico, como descrito no Guia da ISUOG sobre a ultrassonografia morfológica do 2º trimestre, inclui: segurar o transdutor perpendicularmente ao abdome materno; identificar claramente os limites superior e inferior do bolsão de líquido; medir o maior bolsão livre de líquido amniótico que tenha pelo menos 1 cm de largura; e utilizar o Doppler colorido para estabelecer a ausência de cordão umbilical nos bolsões de líquido amniótico nos casos em que isso não estiver claro (Apêndice 3). Tipicamente, oligoidramnia é definida como ILA

< 5 cm ou um MBV ≤ 2cm, enquanto polidramnia é definida como ILA > 25 cm ou um MBV > 8 cm, apesar de curvas específicas para a IG também serem utilizadas. Graduação do polidrâmnio também já foi proposta (leve: ILA 25-30 cm; moderado: 30,1-35 cm; grave: ≥ 35,1 cm), pois parece haver uma associação entre a gravidade e a probabilidade de condições causais.

Apesar de ILA e MBV virem sendo utilizados de forma intercambiável, ILA pode ser preferível ao avaliar polidrâmnio, enquanto o MBV pode ser preferível ao avaliar oligoidramnia. Deve-se observar que a reprodutibilidade de ambos os métodos é igualmente pobre, com limites amplos de concordância.

Oligoidramnia pode estar associada a patologias do sistema urinário fetal, rotura das membranas ovulares ou RCF, ou pode ser idiopático. Portanto, o seu reconhecimento precisa levar a uma avaliação detalhada da anatomia e crescimento fetais, bem como uma história dirigida acerca da perda de líquido amniótico. O significado do oligoidramnia idiopático é incerto; um estudo definindo oligoidramnia como ILA ≤ 5 cm (n=6.432 gestações, 147 com oligoidramnia) não relatou qualquer efeito na taxa de partos cesárea por intolerância ao trabalho de parto, admissão à UTIN e morte neonatal, enquanto um estudo mais antigo de 7.582 gestações de alto risco, que definiu oligoidramnia como MBV ≤ 2 cm, demonstrou que a mortalidade perinatal aumentava à medida que o MBV diminuía. Uma metanálise mais recente demonstrou que, comparadas a gestações com ILA normal, aquelas com oligoidramnia isolado tinham risco aumentado para aspiração meconial (RR 2,83), parto cesárea por sofrimento fetal (RR 2,10) e admissão à UTIN (RR 1,71), apesar de haver muitos poucos dados para avaliar o risco de óbito fetal. O manejo ideal para oligoidramnia idiopático no termo é incerto. Em um pequeno estudo randomizado controlado, 87 mulheres grávidas com oligoidramnia acima de 40 semanas foram randomizadas para indução ou conduta expectante; os desfechos perinatais não diferiram entre os dois grupos. Um estudo multicêntrico maior randomizou 1.052 mulheres grávidas com uma gestação única de termo em grupos com oligoidramnia definido pelo MBV (< 2 cm) ou ILA (≤ 5 cm); o diagnóstico de oligoidramnia era seguido de indução de parto. Utilizar o ILA resultou em mais induções por oligoidramnia (12,7% vs 3,6%) e traçados de cardiotocografia mais frequentemente anormais (32,3% vs 26,2%), enquanto as taxas de admissão à UTIN foram similares entre os dois grupos (4,2% vs 5%).

Polidrâmnio (Figura 10) pode estar associado com diabetes materno (20-25% dos casos), anormalidades fetais (principalmente obstruções gastrointestinais e anomalias cardíacas e do SNC), tumores placentários, infecções fetais, condições que resultam em anemia e circulação hiperdinâmica, e anormalidades cromossômicas e genéticas, ou pode ser idiopático (50-60% dos casos). Portanto, a identificação do polidrâmnio deve levar a uma ultrassonografia detalhada do feto e da placenta, procura por sinais de anemia fetal (incluindo pico de velocidade sistólica da ACM) e uma revisão dos resultados de qualquer teste de rastreio prévio para aneuploidia fetal ou infecção congênita, já que o polidrâmnio idiopático é um diagnóstico de exclusão. Apesar de a chance de identificar uma causa subjacente na investigação inicial não estar associada à severidade do polidrâmnio, a probabilidade é maior de encontrar uma causa residual nesta situação. Mesmo quando aparentemente isolado, polidrâmnio está associado a risco aumentado de complicações perinatais. Uma metanálise recente reunindo dados de 2.392 pacientes com polidrâmnio idiopático e 160.135 pacientes com líquido amniótico em quantidade normal demonstrou que os casos com polidrâmnio idiopático estavam sob maior risco de óbito neonatal (razão de chances – OR – 8,7), óbito intrauterino (OR 7,6), admissão à UTIN (OR 1,9), macrossomia (OR 2,9) e parto cesárea (OR 2,3). Por outro lado, o polidrâmnio idiopático pode ser um fenômeno transitório: um estudo observacional de 163 mulheres demonstrou que o polidrâmnio pode se resolver em 38% dos casos, especialmente quando diagnosticado mais precocemente e caracterizado pelo ILA mais baixo. A resolução do polidrâmnio esteve associada com taxas mais baixas de indução por indicações fetais, e taxas mais baixas de macrossomia e parto prematuro, enquanto não houve diferenças para outros desfechos perinatais. Há pouca evidência a respeito do manejo ideal de casos com polidrâmnio idiopático leve no 3º trimestre, já que geralmente é uma situação que não requer tratamento, apenas seguimento. O manejo do polidrâmnio secundário depende da causa base, e o alívio sintomático do polidrâmnio severo pode ser alcançado com a amniodrenagem em casos de desconforto materno ou dispneia.

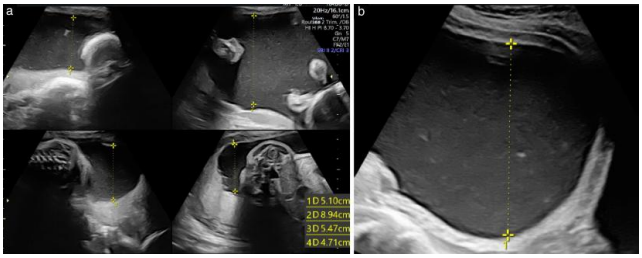

Figura 10 Polidramnia, definida como índice de líquido amniótico > 25 cm (a) ou maior bolsão vertical > 8 cm (b).

Uma leve ecogenicidade relativamente uniforme do líquido amniótico é comum no 3º trimestre, sendo atribuída à presença de vernix (Figura 11).



Figura 11 Ecogenicidade leve relativamente uniforme do líquido amniótico é comum no 3º trimestre, atribuída à presença de vernix.

Recomendações

- MBV é uma escolha melhor que o ILA para o diagnóstico de oligoidramnia isolado, uma vez que está associado com menos induções de parto e desfechos perinatais similares (GRAU DE RECOMENDAÇÃO: C)
- A detecção de polidramnia deve indicar uma investigação detalhada das causas subjacentes, uma vez que o polidrâmnio idiopático é um diagnóstico de exclusão (BOM PONTO DE PRÁTICA)

Mortalidade perinatal

Uma revisão sistemática e metanálise da Cochrane realizada por Bricker et al. em 2015, incluindo 30.675 mulheres, não encontrou nenhuma associação significante entre a ultrassonografia realizada após 24 semanas e mortalidade

perinatal (razão de risco 1,01, IC 95% 0,67-1,54). Contanto, apensa dois dos oito estudos incluídos nesta revisão, foram publicados após os anos 2000, com três publicados nos anos 1980. Além disso, essa metanálise não tinha poder adequado para identificar uma diferença estatisticamente significante na mortalidade perinatal.

3. APÊNDICES

Apêndice 2. Técnicas para avaliação da biometria fetal no 3º trimestre

O apêndice 2 resume as recomendações dos Guias da ISUOG, adaptadas ao 3º trimestre quando necessário. Por favor, verifique os Guias originais para uma descrição mais detalhada. Diâmetro biparietal (DBP), circunferência cefálica (CC), circunferência abdominal (CA) e comprimento do fêmur (CF) podem ser medidos rotineiramente para avaliação do tamanho fetal.

Diâmetro biparietal (DBP) e circunferência cefálica (CC) (Figura 12)

O posicionamento fora-fora dos cursores é preferível durante a medida da biometria da cabeça do fetal. Os critérios seguintes garantem aquisição ideal do plano de imagem para a medida do DBP:

- Corte transverso da cabeça fetal ao nível dos tálamos;
- Ângulo de insonação ideal de 90° com a linha média, mas pequenas variações são permitidas;
- Aparência simétrica de ambos os hemisférios;
- Linha média (falx cerebri – foice cerebral) interrompida anteriormente pelo cavum septi pellucidi;
- Cerebelo não visível.

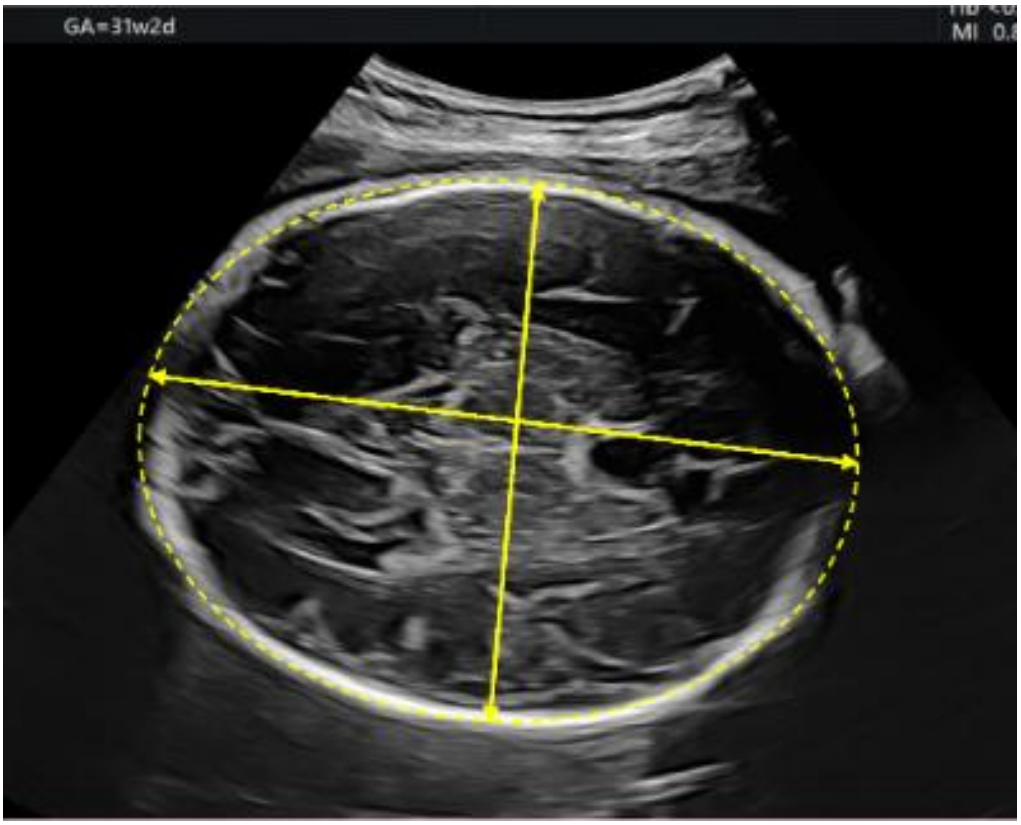

Figura 12 Medida sonográfica da circunferência cefálica fetal no 3º trimestre.

Circunferência abdominal (CA) (Figura 13)

Para a medida da CA, a secção transversa do abdome deve ser o mais circular possível, e a coluna fetal posicionada preferencialmente na posição das 3h ou 9h. A CA pode ser medida diretamente na superfície externa da pele, com cursores na forma de uma elipse, ou calculada através de medidas lineares feitas uma perpendicularmente à outra, geralmente o diâmetro abdominal anteroposterior (DAAP) e o diâmetro abdominal transverso (DAT). Os seguintes critérios garantem aquisição ideal do plano de imagem para a medida da CA:

- Corte transverso do abdome fetal (o mais circular possível);
- Veia umbilical ao nível do seio portal;

- Estômago visível;
- Rins não visíveis.

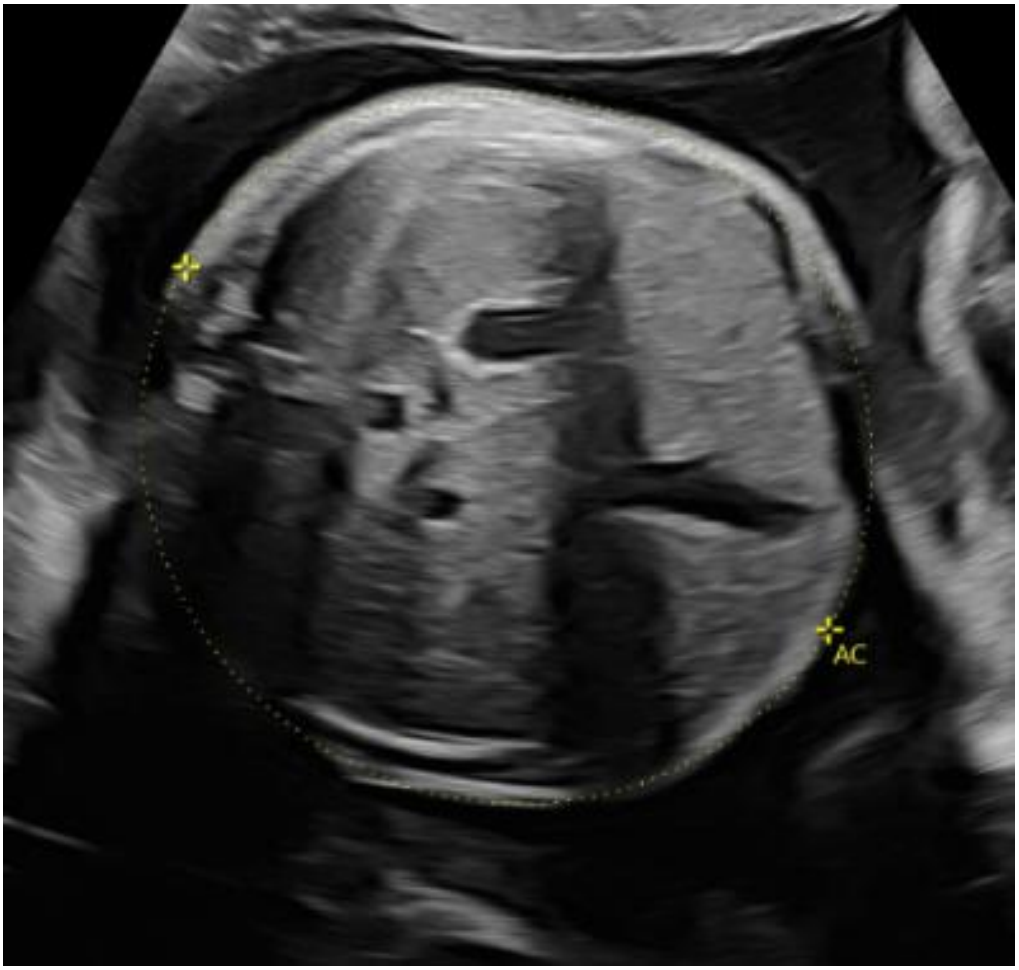

Figura 13 Medida sonográfica da circunferência abdominal (CA) fetal no 3º trimestre.

Comprimento do fêmur (Figura 14)

O CF é obtido com ambas as extremidades da diáfise ossificada visíveis. O eixo mais longo da diáfise ossificada é medido, com os cursores posicionados nas suas extremidades, sem incluir a extremidade distal da epífise femoral, se estiver visível. Esta medida deve excluir artefatos espúrios que podem estender falsamente o comprimento da diáfise.

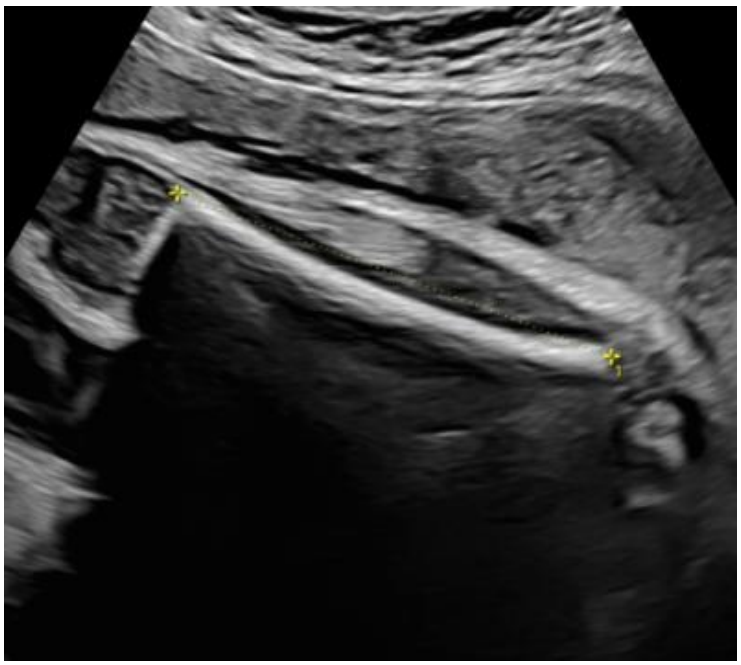

Figura 14 Medida sonográfica do comprimento do fêmur no 3º trimestre.

Tradução para o português de: Khalil A, Sotiriadis A, D'Antonio F, Da Silva Costa F, Odibo A, Prefumo F, Papageorghiou AT, Salomon LJ. ISUOG Practice Guidelines: performance of third-trimester obstetric ultrasound scan. Ultrasound Obstet Gynecol 2024; 63: 131–147 (licença CC BY).

Peso estimado fetal (PFE)

Para calcular o PFE, a fórmula de Hadlock 3 (CC, CA, CF) é aparentemente a mais estável matematicamente, e seu uso é recomendado na maior parte dos cenários clínicos.

Apêndice 3. Avaliação do volume de líquido amniótico

O apêndice 3 resume o texto e as recomendações do Guia da ISUOG para realização da ultrassonografia morfológica do 2º trimestre, adaptado ao 3º trimestre quando necessário. Por favor, verifique o Guia original para uma descrição mais detalhada. O ILA pode ser preferível na avaliação do polidrâmnio, enquanto o MBV pode ser preferível na avaliação do oligoidramnia. A quantidade de líquido amniótico deve ser avaliada subjetivamente, definida como normal ou anormal (reduzida ou aumentada), ou de forma semiquantitativa, através da medida do MBV (Figura 15) de líquido amniótico, ou o ILA (Figura 10a). para o MBV, o maior bolsão vertical de líquido amniótico que seja livre de partes fetais e de cordão umbilical é medido. MBV ≤ 2 cm ou ILA < 5 cm é considerado como volume de líquido amniótico reduzido, MBV > 2 cm e ≤ 8 cm como volume de líquido amniótico normal, e MBV > 8 cm ou ILA > 25 cm como volume de líquido amniótico aumentado. Valores de referência para a idade gestacional também podem ser usados. A técnica para realizar avaliação semiquantitativa do volume de líquido amniótico envolve:

- Segurar o transdutor perpendicularmente à posição materna;
- Identificar os limites claros das bordas superior e inferior do bolsão de líquido amniótico;
- Medir o maior bolsão de líquido amniótico sem obstrução;
- Utilizar o Doppler colorido para estabelecer a ausência de cordão umbilical nos bolsões de líquido amniótico quando houver dúvida.

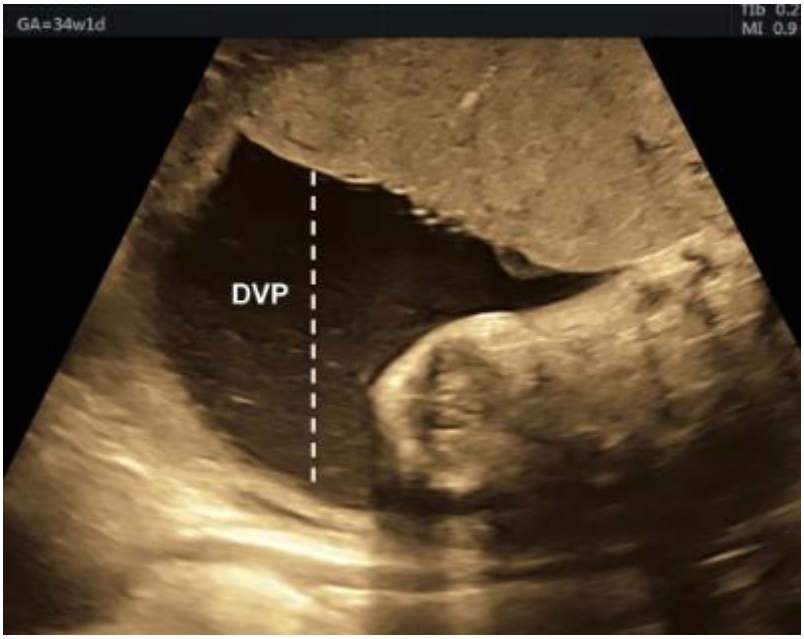

Figura 15 Avaliação do líquido amniótico utilizando o maior bolsão vertical (MBV) no 3º trimestre.

Apêndice 4. Avaliação utilizando o Doppler na ultrassonografia

O apêndice 4 resume o texto e as recomendações do Guia da ISUOG sobre o uso da Dopplervelocimetria na obstetrícia, adaptada ao 3º trimestre quando necessário. Por favor, verifique o Guia original para uma descrição mais detalhada.

Doppler da artéria umbilical (Figura 16)

Existe uma diferença significativa nos índices de Doppler medidos na extremidade fetal (intra-abdominal), em alça livre, e na extremidade placentária do cordão umbilical. A impedância é mais alta na extremidade fetal, e a diástole zero ou reversa é provavelmente vista mais precoce nesse local. Para manter a simplicidade e consistência, por convenção, as medidas devem ser feitas em alça livre de cordão. O Doppler da artéria umbilical deve ser avaliado na ausência de movimentos fetais corporais e respiratórios.

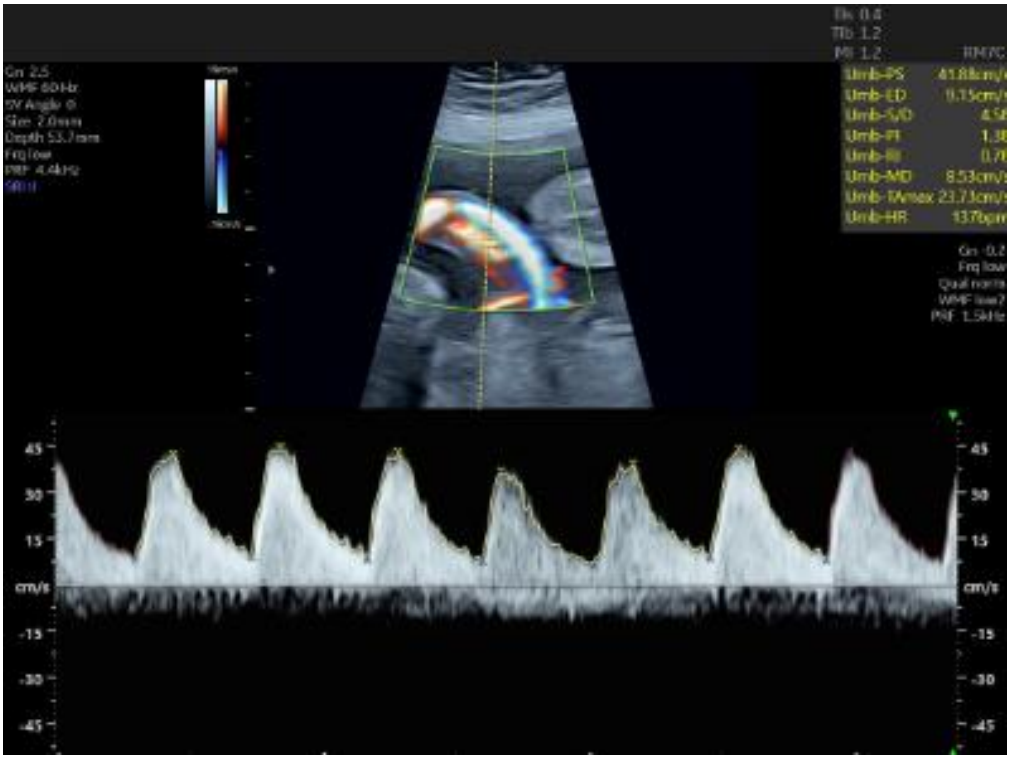

Figura 16 Formato de onda do Doppler da artéria umbilical obtido por via transabdominal no 3º trimestre.

Doppler da artéria cerebral média (Figura 17)

Para a avaliação do Doppler da artéria cerebral média (ACM), deve ser obtido e magnificado um corte axial do cérebro, incluindo os tálamos e as asas do osso esfenoide. O mapeamento do fluxo colorido deve ser utilizado para identificar o círculo de Willis e a ACM proximal, caudalmente ao plano transtalâmico. A amostra do Doppler pulsátil deve, então, ser posicionada no terço proximal da ACM, próximo à sua origem na carótida interna (a velocidade sistólica reduz com o aumento da distância do ponto de origem deste vaso) (GRAU DE RECOMENDAÇÃO: C). O ângulo entre o feixe de ultrassom e a direção do fluxo sanguíneo deve ser mantido o mais próximo possível de 0°. Deve-se ter cuidado para evitar qualquer pressão desnecessária na cabeça fetal, já que pode levar a aumento do pico de velocidade sistólica (PVS), redução do fluxo diastólico final e aumento do índice de pulsatilidade (IP). Pelo menos três e menos do que 10 formatos de onda devem ser registrados. O ponto mais alto das ondas é considerado o PVS (em cm/s). O PVS pode ser medido utilizando os cursores manuais ou de maneira automática. IP é comumente reportado utilizando as medidas automáticas, mas o tracejado manual também é aceitável. O Doppler da ACM deve ser avaliado na ausência de movimentos fetais respiratórios ou corporais.

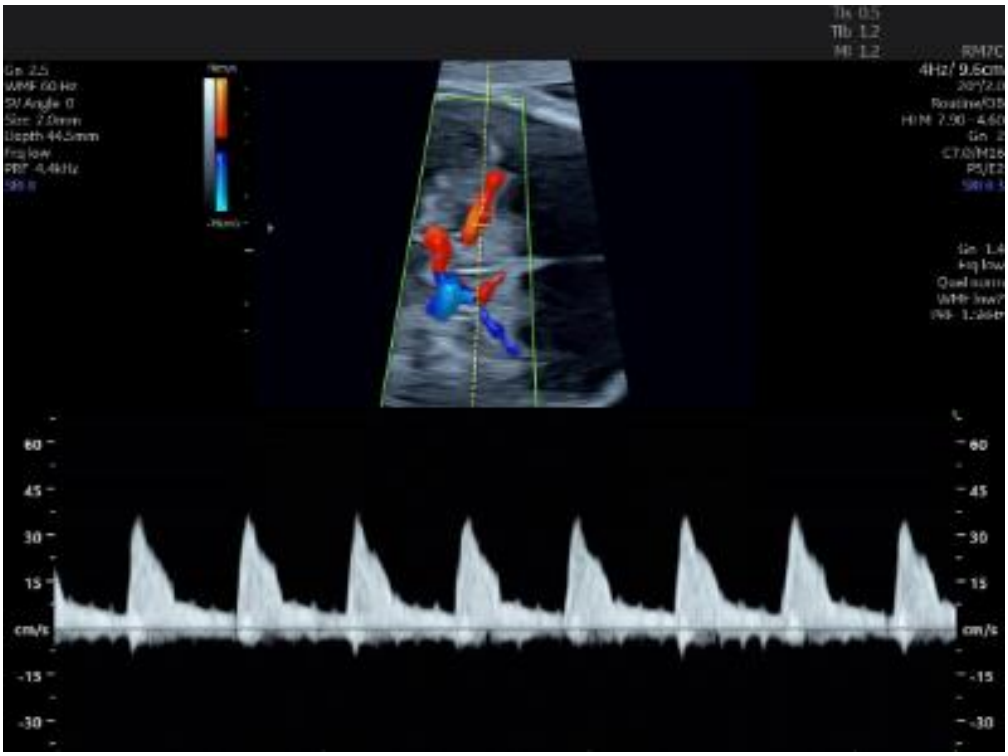

Figura 17 Formato de onda do Doppler da artéria cerebral média obtido por via transabdominal no 3º trimestre.

Tradução para o português de: Khalil A, Sotiriadis A, D'Antonio F, Da Silva Costa F, Odibo A, Prefumo F, Papageorghiou AT, Salomon LJ. ISUOG Practice Guidelines: performance of third-trimester obstetric ultrasound scan. Ultrasound Obstet Gynecol 2024; 63: 131–147 (licença CC BY).

Ducto venoso (Figura 18)

O ducto venoso é visualizado na imagem 2D em um plano longitudinal sagital médio do tronco fetal, ou em um corte transverso oblíquo através do abdome superior, como a continuidade da veia umbilical em direção à veia cava inferior. O mapeamento do fluxo colorido demonstrando a alta velocidade na entrada estreita do ducto venoso confirma sua identificação e indica o local de colocação da amostra para a medida do Doppler. A avaliação do Doppler do ducto venoso deve ser realizada durante a ausência de movimentos fetais corporais ou respiratórios.

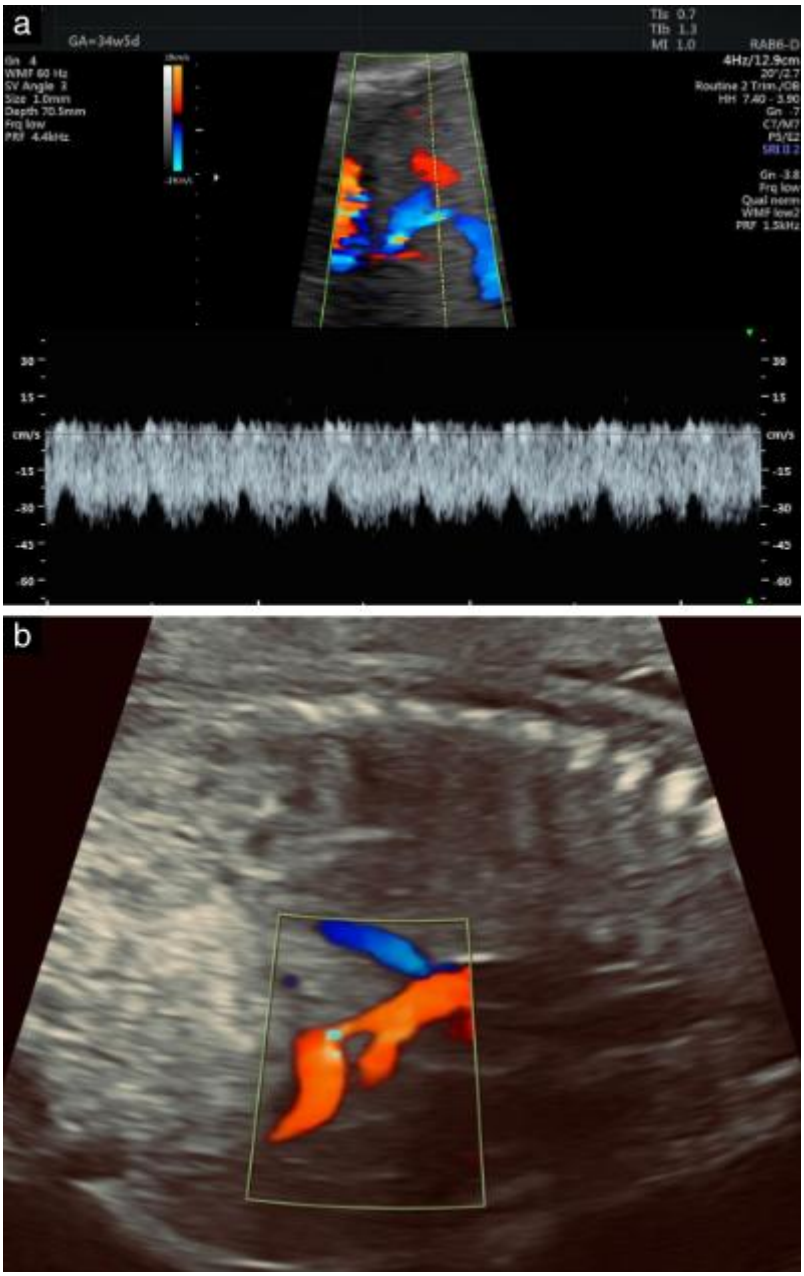

Figura 18 Formato de onda do Doppler do ducto venoso obtido por via transabdominal no 3º trimestre: cortes transverso (a) e longitudinal (b) do abdome fetal.

Doppler das artérias uterinas (Figura 19)

A artéria uterina é geralmente examinada por via transabdominal no 3º trimestre. O transdutor é posicionado longitudinalmente no quadrante lateral inferior do abdome e angulado medialmente no plano parassagital. O mapeamento do fluxo colorido é útil para identificar a artéria uterina atravessando a artéria ilíaca externa. A amostra deve ser posicionada 1 cm abaixo deste ponto. Em uma pequena proporção de casos, a artéria uterina ramifica-se antes da interseção da artéria ilíaca externa. Nesses casos, a amostra deve ser posicionada na artéria uterina imediatamente antes da sua bifurcação. O mesmo processo é repetido na artéria uterina contralateral. Com o avançar da idade gestacional, o útero geralmente realiza uma rotação para a direita. Assim, a artéria uterina esquerda não passa tão lateral ao útero como a direita.

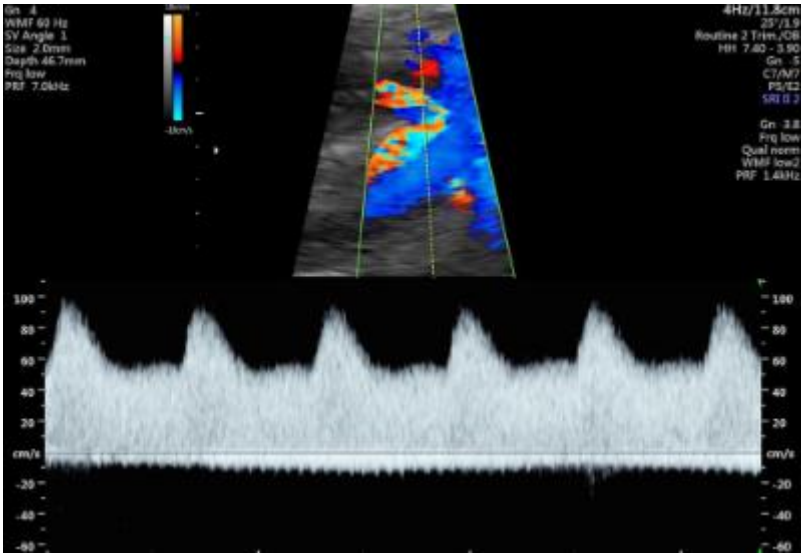

Figura 19 Imagens do Doppler com formato de onda da artéria uterina obtidas por via transabdominal no 3º trimestre.