

## Практичні рекомендації з проведення рутинного ультразвукового дослідження плода в другому триместрі

L. J. SALOMON, Z. ALFIREVIC, V. BERGHELLA, C. BILARDO, E. HERNANDEZ-ANDRADE, S. L. JOHNSEN, K. KALACHE, K.-Y. LEUNG, G. MALINGER, H. MUNOZ, F. PREFUMO, A. TOI and W. LEE on behalf of the ISUOG Clinical Standards Committee

### Комітет клінічних стандартів

Міжнародне товариство ультразвуку в акушерстві та гінекології (International Society of Ultrasound in Obstetrics and Gynecology, ISUOG) це наукова організація, що заохочує слушні стандарти клінічної практики, освітні та дослідницькі заходи, пов'язані з діагностичною візуалізацією в сфері охорони здоров'я жінок. Комітет клінічних стандартів ISUOG (Clinical Standards Committee, CSC) має своїм обов'язком розробку практичних рекомендацій та узгоджених положень, що в якості навчальних рекомендацій забезпечують працівників охорони здоров'я узгодженими підходами до діагностичної візуалізації. Вони мають відображати те, що ISUOG вважає найкращою практикою на момент видання. Хоча ISUOG докладає всіх зусиль для забезпечення правильності Рекомендацій під час їх видання, ані Товариство, ані його співробітники чи члени не несуть жодної відповідальності за наслідки будь-якої неправильної чи оманливої інформації, точки зору або положень, виданих CSC. Рекомендації не призначені для встановлення правових стандартів в охороні здоров'я, тому що на інтерпретацію доказової бази, яка лежить в основі Рекомендацій можуть впливати індивідуальні обставини та доступність ресурсів. Затверджені рекомендації можуть розповсюджуватись вільно з дозволу ISUOG (info@isuog.org).

### ВВЕДЕННЯ

Ультразвукове дослідження широко використовується для пренатальної оцінки росту і анатомії плода, а також для ведення багатоплодових вагітностей. Ця методика надає діагностичну інформацію, що часто покращує ведення ускладнень, які виникають в більш пізні терміни вагітності. Наприклад, аномальний ріст плода є провідною причиною перинатальної захворюваності і смертності як в індустріальних країнах, так і в країнах, що розвиваються.

В 2005 році Всесвітня організація охорони здоров'я (the World Health Organization, WHO) зауважила, що до порушення росту плода призводять багато причин: генетичні фактори, материнські характеристики - такі, як харчування, стиль життя (включаючи паління), вік і хвороби; ускладнення вагітності; а також фізичне, соціальне і економічне середовище<sup>1,2</sup>. Ультразвукове дослідження плода в другому триместрі служить важливою базою, з якою можна порівнювати дані більш пізніх сканувань для оцінки росту і стану здоров'я плода. Ультрасонографію також можна використовувати для діагностики вроджених аномалій<sup>3-6</sup>. Дослідження Eurofetus<sup>7</sup> - мультицентровий проект, до якого було залучено 61 акушерське ультразвукове відділення з 14 європейських країн, дослідило точність рутинного ультразвукового обстеження в другому триместрі в загальній популяції. Більше половини (56%) з 4615 вад розвитку було знайдено та 55% значних аномалій було ідентифіковано до 24 тижнів вагітності.

Хоча багато країн розробили локальні протоколи з проведення ультразвукового дослідження плода, в світі досі існує багато місцевостей, де ці дослідження не були впроваджені. У більшості країн пропонується принаймні одне сканування в другому триместрі в складі стандартного пренатального догляду, хоча акушерські протоколи в різних країнах можуть значно відрізнитись. Це може бути пов'язано з доступністю кваліфікованого персоналу та обладнання, місцевою лікарською практикою та правовими аспектами; в деяких країнах, страхове відшкодування коштів значно впливає на впровадження рутинного сканування в другому триместрі. Тим не менш, дослідницька група BOOZ заявила: «Ймовірно, що наразі в усьому світі велика частка ультразвукових досліджень проводиться особами, які насправді отримали недостатнє або взагалі не мають жодного формального навчання». Наміром цього документу є надати подальші рекомендації працівникам охорони здоров'я щодо виконання ультразвукового сканування плода в другому триместрі.

## ЗАГАЛЬНІ МІРКУВАННЯ

### Яка мета ультразвукового дослідження плода в другому триместрі?

Головним завданням рутинного ультразвукового сканування плода в другому триместрі є надати точну діагностичну інформацію для забезпечення оптимального антенатального догляду з найкращими можливими наслідками для матері та плода. Це дослідження використовується для визначення гестаційного терміну та проведення вимірів плода для вчасної діагностики порушень росту плода на більш пізніх термінах вагітності. Іншими завданнями є діагностика вроджених аномалій та багатоплодових вагітностей.

Пренатальне скринінгове дослідження включає оцінку наступних параметрів:

- серцева діяльність;
- кількість плодів (та хоріальність при багатоплодовій вагітності);
- вік/розмір плода;
- основна анатомія плода;
- вигляд та розташування плаценти.

Хоча багато вад можна виявити, визнають, що деякі можуть бути пропущені, навіть при проведенні дослідження найдосвідченішим фахівцем, а також той факт, що вади можуть розвиватись в більш пізні терміни вагітності. Перед початком дослідження, фахівець має проконсультувати жінку/подружжя відносно потенційних переваг і обмежень рутинного ультразвукового дослідження другого триместру.

### Кому має проводитись ультразвукове дослідження другого триместру?

В більшості країн пропонують проведення принаймні одного рутинного ультразвукового сканування плода в другому триместрі. Наприклад, семінар з візуалізації, організований Національним Інститутом здоров'я дитини і розвитку людини Eunice Kennedy Shriver в США<sup>9</sup> дійшов згоди, що всім вагітним жінкам має бути запропоноване ультразвукове дослідження для виявлення аномалій розвитку плода і ускладнень вагітності. Повторні сканування можуть бути корисними для вагітних, які мають фактори ризику несприятливих наслідків вагітності (наприклад гіпертонія чи діабет); інші також можуть отримати користь від більш детальних досліджень, націлених на їх специфічну ситуацію. Однак повторні або більш детальні дослідження не вважаються рутинним скануванням.

### Коли слід проводити ультразвукове дослідження плода в другому триместрі?

Рутинне ультразвукове дослідження II триместру часто проводять між 18 та 22 тижнями гестації. Цей період

представляє собою компроміс між встановленням терміну вагітності (більш точний, якщо встановлений раніше) та своєчасною діагностикою значних вроджених аномалій. Країни, в яких існують обмеження при перериванні вагітності, мають дійти балансу між терміном з оптимальним рівнем виявлення вад, та часом, необхідним для проведення консультацій та додаткових досліджень. В деяких центрах проводять оцінку анатомії плода за допомогою трансвагінального сканування на 13-16 тижнях гестації. Такий більш ранній підхід може надати корисну інформацію про гестаційний вік для подальшої оцінки росту, є оптимальним для визначення хоріальності при двійнях, але може потребувати спеціального навчання для ранньої оцінки анатомічних структур.

### Хто має проводити ультразвукове дослідження плода в другому триместрі?

Особи, які рутинно виконують акушерські сканування, мають пройти спеціалізоване навчання для проведення діагностичних ультразвукових досліджень у вагітних. Однак, вимоги для цієї діяльності можуть відрізнятись в різних країнах.

Щоб досягти оптимальних результатів від рутинних скринінгових досліджень, рекомендується їх проведення особами, які відповідають наступним критеріям<sup>10</sup>:

- пройшли навчання з використання діагностичної ультрасонографії та пов'язаних з нею питань безпеки;
- регулярно виконують ультразвукові сканування плода;
- беруть участь в заходах безперервної медичної освіти;
- мають можливість скеровувати пацієнтів до належних установ при підозрілих або аномальних знахідках;
- постійно проводять заходи з контролю якості.

### Яке ультразвукове обладнання має використовуватись?

Для рутинного скринінгу сканер має бути обладнаний якнайменш наступним:

- можливість сірошкального ультразвукового дослідження в режимі реального часу;
- трансабдомінальні датчики (діапазон 3–5-МГц);
- регульований контроль вихідної акустичної потужності зі стандартним виведенням відповідних даних на дисплей;
- можливість стоп-кадру;
- електронні каліпери;
- можливість роздруковувати/зберегти зображення;
- постійна технічна підтримка та обслуговування, що є важливим для оптимальної роботи обладнання.

### Які документи мають бути створені/ збережені/ роздруковані або надіслані фахівцю, який скерував пацієнтку?

Протокол дослідження має бути створений у вигляді електронного та/або паперового документу для відправки

лікаря, який скерував пацієнтку протягом прийнятного часу. Зразок форми протоколу наведено наприкінці цієї статті. Зображення стандартних зрізів також мають бути збережені (в електронному або роздрукованому вигляді). Для серця плода рекомендується збереження відео-кліпів. Слід дотримуватись місцевого законодавства. Багато правових систем вимагають збереження зображень протягом встановленого часу.

### Чи є пренатальне ультразвукове дослідження безпечним?

Пренатальна ультрасонографія здається безпечною для клінічного використання. До сьогодні не існує незалежно підтверджених досліджень, які говорять про інше. Час експозиції плода має бути мінімальним, слід використовувати найнижчу можливу потужність випромінювача, достатню для отримання діагностичної інформації, згідно принципу ALARA (As low as reasonably achievable, «настільки низька, наскільки виправдано можливо»). Більше детальної інформації можна знайти в Заяві про безпеку (Safety Statement) від ISUOG<sup>11</sup>.

### Що робити у випадку, коли дослідження неможливо провести згідно даних рекомендацій?

В документі представлено мінімальні практичні рекомендації для проведення ультразвукового сканування в другому триместрі. Слід брати до уваги місцеві умови та стандарти медичної допомоги. Причини для відхилення від цих рекомендацій мають бути задокументовані. Якщо дослідження не може бути проведено у повному обсязі відповідно з прийнятими протоколами, сканування слід повторити пізніше, принаймні частково, або пацієнтку можна скерувати до іншого фахівця. Це слід зробити якнайшвидше, щоб мінімізувати зайве занепокоєння пацієнтки та затримку потенційної діагностики вроджених аномалій або порушень росту.

### Яка роль більш детального ультразвукового дослідження?

У осіб, які проводять ультразвукове дослідження під час вагітності, має бути механізм направлення вагітних до

установ з досвідом ведення пацієнток з підозрою або діагностованими вродженими вадами розвитку. Мінімальний огляд згідно представлених тут рекомендації має бути проведений перед тим, як скерувати пацієнтку, крім випадків коли технічні фактори не дозволяють завершити первинне обстеження.

## РЕКОМЕНДАЦІЇ З ПРОВЕДЕННЯ ДОСЛІДЖЕННЯ

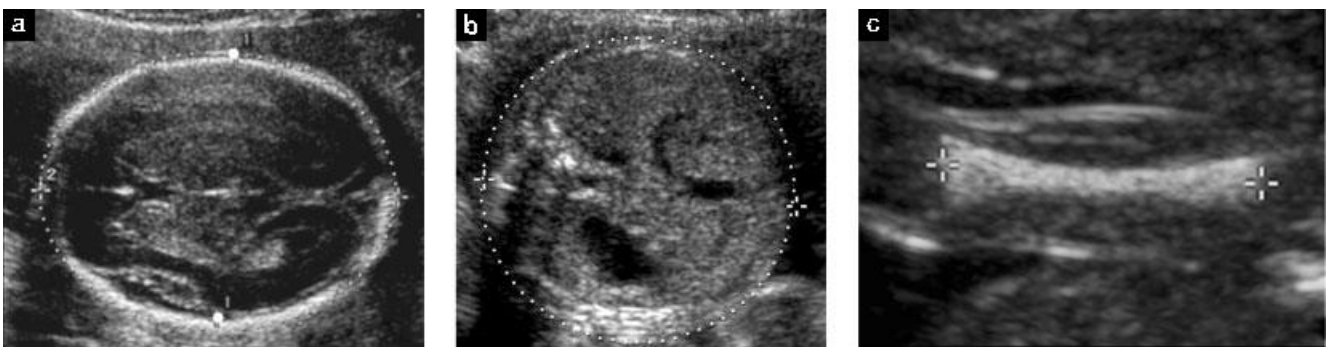
### Біометрія та стан плода

Наступні сонографічні параметри можуть використовуватись для встановлення гестаційного віку та оцінки розмірів плода<sup>12-14</sup>:

- біпаріетальний розмір (БПР);
- окружність голови (ОГ);
- діаметр або окружність живота (ОЖ);
- довжина діафізу стегна (ДС).

Вимірювання мають проводитись стандартизовано, згідно чітких критеріїв якості<sup>15</sup>. Аудит результатів може допомогти в забезпеченні точності методів з огляду на конкретні референтні таблиці. Для документації вимірювань мають бути зроблені знімки зображень. Приклади належних зображень біометрії плода продемонстровано на малюнку 1.

Якщо гестаційний вік ще не був встановлений при ранньому або скринінговому дослідженні в першому триместрі, він має бути визначений під час дослідження в другому триместрі на підставі розміру голівки плода (БПР та/або ОГ) або ДС. Обрані референтні стандарти мають бути вказані в протоколі<sup>16</sup>. Наступні дослідження не можуть використовуватись для розрахунку нової очікуваної дати пологів, якщо гестаційний вік вже був встановлений під час високоякісного сканування в більш ранньому терміні вагітності. Додаткові вимірювання, оптимально не менш ніж через 3 тижні від попереднього огляду, зазвичай вносять в протокол у вигляді відхилення від середніх показників з їх очікуваним для даного терміну діапазоном. Ця інформація може бути представлена у вигляді Z-оцінок (Z-scores), процентильного референтного діапазону або на графіку, хоча ступінь відхилення від нормальних значень на такому ранньому етапі вагітності, який мав би



**Малюнок 1** Стандартна біометрія плода: ультразвукове вимірювання біпаріетального розміру та окружності голови (а), окружності живота (б), довжини діафізу стегна (с). В цьому прикладі, каліпери розміщено на зовнішньому та внутрішньому краях черепа для вимірювання БПР (великі білі точки на мал. (а)); деякі референтні значення були розроблені з використанням іншого розміщення каліперів для цього вимірювання (наприклад від зовнішнього до зовнішнього краю черепа).

виправдувати проведення відповідних заходів (наприклад, повторне сканування для оцінки динаміки росту плода або каріотипування плода), ще не був чітко визначений. Поєднання вимірів значно покращує точність у порівнянні з розрахунком, що базується лише на показнику ОГ<sup>17</sup>. Однак, клінічна значущість цього покращення є незначною, оскільки ступінь уточнення представляє собою менш ніж 1 день<sup>18</sup>.

#### Біпаріетальний розмір (БПР)

##### Анатомія.

- Поперечний зріз голівки плода на рівні таламічних ядер;
- ідеальний кут інсонації відносно серединних ехо-структур складає 90°;
- симетричне зображення обох півкуль;
- суцільне серединне М-ехо (серп мозку, *falx cerebri*) що переривається порожниною прозорої перетинки та таламусом;
- мозочок не візуалізується.

**Розміщення каліперів.** Обидва каліпери треба встановити відповідно конкретному способу вимірювання, оскільки описано декілька методик (наприклад, від зовнішнього до внутрішнього краю - методика «переднього краю»; або від зовнішнього до зовнішнього краю), на рівні найширшої ділянки черепа, під перпендикулярним кутом до серпу мозку (Малюнок 1)<sup>19</sup>. Має використовуватись та сама методика, за допомогою якої створювались референтні значення. Цефалічний індекс є відношенням максимальної ширини до максимальної довжини голівки, його значення може використовуватись для характеристики форми голови. Аномальна форма голови (наприклад, брахіцефалія або доліхоцефалія) може бути пов'язана з синдромальною патологією. Також подібна знахідка може призводити до неточного розрахунку гестаційного терміну, при використанні лише БПР; в таких випадках виміри ОГ є більш надійними<sup>20</sup>.

#### Окружність голови (ОГ)

**Анатомія.** Як описана для БПР, забезпечуючи відповідність маркерів розміщення окружності методиці описаній в референтних таблицях.

**Розміщення каліперів.** Якщо ультразвукове обладнання має можливість вимірювання за допомогою еліпсу, ОГ може бути виміряна безпосереднім встановленням еліпсу навколо зовнішнього контуру ехо-зображення кісток черепа (Малюнок 1). Натомість, ОГ може бути розрахована за допомогою БПР та лобно-потиличного розміру (ЛПР) наступним чином: БПР вимірюється методом «переднього краю» (як описано в попередньому розділі), в той час як ЛПР отримують шляхом встановлення каліперів посередині ехо-зображення лобної та потиличної кісток. Потім розраховують ОГ за формулою:  $OГ = 1,62 \times (БПР + ЛПР)$ .

#### Окружність живота (ОЖ)

##### Анатомія.

- Поперечний зріз живота плода (настільки округлий наскільки можливо);
- пупкова вена на рівні порталного синусу;
- шлунок візуалізується;
- нирок не має бути видно.

**Розміщення каліперів.** ОЖ вимірюється по зовнішній поверхні лінії шкіри: безпосереднім встановленням каліперів еліпсу, або розраховується за лінійними вимірами, зробленими перпендикулярно один до одного; зазвичай це передньо-задній діаметр живота (ПЗДЖ) та поперечний діаметр живота (ПДЖ) (Малюнок 1). Для вимірювання ПЗДЖ каліпери встановлюються по зовнішній межі контуру тулуба від заднього краю (шкіра над хребтом) до передньої черевної стінки. Для вимірювання ПДЖ каліпери розміщуються по зовнішній межі контуру тулуба, впоперек живота в найширшому місці. Потім ОЖ розраховується за формулою:

$$OЖ = \pi (ПЗДЖ + ПДЖ)/2 = 1.57 (ПЗДЖ + ПДЖ).$$

#### Довжина діафізу стегна (ДБ)

**Анатомія.** При оптимальному виведенні ДБ, мають чітко візуалізуватись обидва кінці осифікованих метафізів<sup>21,22</sup>. Вимірюється найдовша вісь осифікованого діафізу. Слід використовувати ту саму методику, за допомогою якої створювались референтні значення, з урахуванням кута між стегном та ультразвуковими променями. Зазвичай кут інтонації становить від 45° до 90°.

**Розміщення каліперів.** Кожен каліпер встановлюється на край осифікованого діафізу без «включення» дистальних епіфізів стегна, якщо вони візуалізуються (Малюнок 1). Це вимірювання не має включати трикутний артефакт шпори який може хибно збільшувати довжину діафізу.

#### Очікувана маса плода (ОМП, estimated fetal weigh, EFW)

Ультразвукові вимірювання в II триместрі можна використовувати для визначення аномальних розмірів плода<sup>23,24</sup>. В деяких країнах ці дані також використовують для оцінки маси плода, як базового параметру для подальшого визначення проблем росту плода. Велику частку «невідповідності розмірів» можна пояснити неправильною оцінкою терміну за першим днем останньої менструації, навіть серед пацієток з «чітко відомими датами»<sup>25,26</sup>. Якщо гестаційний термін встановлюється за результатами більш раннього огляду, ОМП можна порівнювати з відповідними, краще за все локальними, референтними таблицями<sup>14,27,28</sup>. Проте, ступінь відхилення від норми на такому ранньому етапі вагітності, який виправдував би проведення відповідних заходів (наприклад, повторне сканування для контролю росту плода або каріотипування), ще не був чітко визначений.

*Оцінка амніотичної рідини*

Обсяг амніотичної рідини може оцінюватись суб'єктивно чи шляхом ультразвукових вимірювань. Суб'єктивна оцінка є не гіршою від методик кількісного вимірювання (максимальна вертикальна кишень, амніотичний індекс), якщо проводиться досвідченими фахівцями<sup>29,30</sup>. Пацієнтам з аномальною кількістю амніотичної рідини рекомендується більш детальна оцінка анатомічних структур плода та повторний огляд в динаміці.

*Рухи плода*

Нормальні плоди типово мають розслаблене положення і демонструють регулярні рухи. На цьому етапі вагітності не існує специфічних «шаблонів» рухів плода. Тимчасову відсутність або зменшення рухів плода під час огляду не варто розглядати як фактори ризику<sup>31</sup>. Патологічна установка, або незвичайне обмеження чи постійна відсутність рухів плода можуть свідчити про аномальні стани плода, наприклад артрогрипоз<sup>32</sup>. Біофізичний профіль плода не вважають частиною рутинного огляду плода в II триместрі<sup>33</sup>.

*Допплеросонографія*

Використання доплерівських методик наразі не рекомендується при проведенні рутинного ультразвукового дослідженні другого триместру. Існує недостатньо доказів на підтримку загального використання доплерометричної оцінки кровотоку в маткових артеріях або артерії пуповини для скринінгу вагітностей низького ризику<sup>34-36</sup>.

*Багатоплодова вагітність*

Оцінка багатоплодової вагітності має включати наступні додаткові параметри:

- Візуалізація місця виходу пуповини з плаценти;
- Характерні відмінні риси (стать, унікальні ознаки, позиція в матці);
- Визначення хоріальності інколи є можливою в другому триместрі, якщо плаценти розташовані окремо, і стать плодів дискордантна. Хоріальність набагато краще оцінюється до 14-15 тижнів («лямбда» ознака або T-ознака).

Аномальний вихід пуповини з плаценти, наприклад оболонковий, більш часто зустрічається при багатоплодових вагітностях і може асоціюватись з деякими ускладненнями, зокрема затримкою росту плода, передлежанням судин (vasa previa) та патологічним характером серцебиття у плода<sup>37,38</sup>. Нажаль, велика кількість випадків передлежання судин не діагностується під час вагітності<sup>39</sup>. Спостереження при багатоплодовій вагітності має проводитись згідно місцевих рекомендацій та клінічних практик.

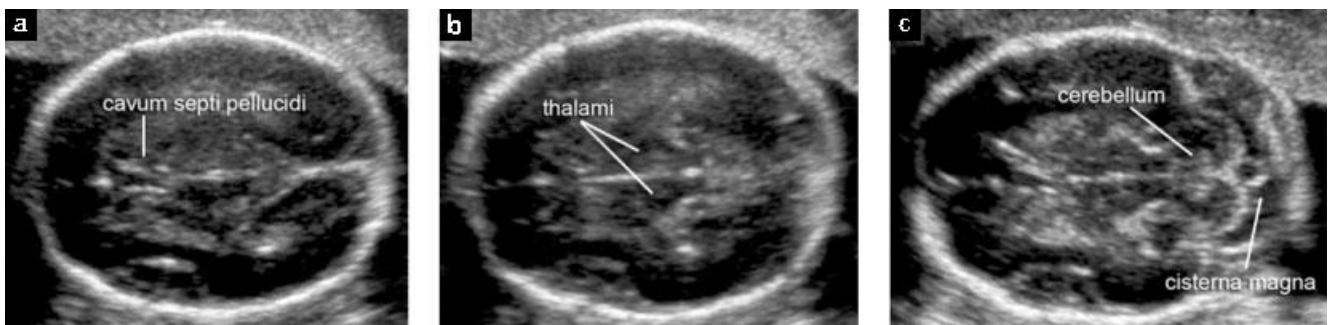**Анатомічний огляд**

Рекомендовані мінімальні вимоги для базової оцінки анатомії плода в II триместрі представлені в Таблиці 1.

**Таблиця 1** Рекомендовані мінімальні вимоги для базової оцінки анатомії плода в другому триместрі

Голова	Череп цілий Порожнина прозорої перетинки Серединний серп мозку Таламус Шлуночки мозку Мозочок Велика цистерна
Обличчя	Наявні обидві очниці Серединний профіль обличчя* Рот наявний Верхня губа ціла
Шия	Відсутність об'ємних утворень (наприклад кістозна гідрома)
Грудна клітка/серце	Грудна клітка та легені нормальної форми/розміру Серцева активність наявна Нормальна позиція чотирикамерного зрізу серця Вихідні тракти аорти та легеневої артерії*
Живіт	Відсутні ознаки діафрагмальної кили Нормальна позиція шлунку Кишечник не розширений Наявні обидві нирки
Скелет	Місце виходу пуповини Відсутність дефектів та об'ємних утворень хребта (поперечний та сагітальний зрізи) Руки та кісті наявні, нормальні співвідношення Ноги та стопи наявні, нормальні співвідношення
Плацента	Розташування Відсутність об'ємних утворень Додаткова доля
Пуповина	Три судини пуповини*
Геніталії	Чоловічі або жіночі*

\*Опційні компоненти переліку: оцінюються якщо технічно можливо



**Малюнок 2** Поперечні зрізи голівки плода, які демонструють стандартні трансентрикулярну/черезшлуночкову (а), трансталамічну (b) і трансцеребеллярну/черезмозочкову (с) площини сканування. Перші дві площини дають змогу оцінити анатомічну цілісність головного мозку. Третя дозволяє оглянути мозочок та велику цистерну в задній черепній ямці.

## Голова

**Череп.** Чотири характерні ознаки черепа плода мають оцінюватись рутинно: розмір, форма, цілісність та щільність кісток. Всі ці ознаки можна оглянути під час вимірювання голівки та при оцінці анатомічної цілісності головного мозку (Малюнок 2)<sup>40</sup>.

- Розмір: вимірювання проводять як зазначено в розділі біометрії.
- Форма: в нормі череп має овальну форму без фокальних випинань або дефектів, і переривається лише вузькими ехо-негативними швами. Зміни форми (наприклад череп у вигляді лимона, полуниці, листка конюшини) мають бути задокументовані та досліджені<sup>41</sup>.
- Цілісність: не має бути дефектів кісток. Зрідка тканина мозку може випинатись через дефект лобної або потиличної кісток, хоча цефалоцеле також може зустрічатись і в інших місцях.
- Щільність: нормальна щільність кісток проявляється як суцільна ехогенна структура, що переривається лише швами черепа в конкретних анатомічних ділянках. Відсутність цієї «білизни» або надмірно чітка візуалізація структур мозку плода має викликати підозру щодо поганої мінералізації (наприклад недосконалий остеогенез, гіпофосфатазія)<sup>42</sup>. Погіршення мінералізації також має спадати на думку, коли череп легко здавлюється при мануальному натисканні датчиком на передню черевну стінку матері.

**Мозок.** Стандартні площини для сканування при базовому дослідженні головного мозку плода вже були описані в практичних рекомендаціях ISUOG<sup>19</sup>, які можна завантажити на сайті Товариства (<http://www.isuog.org>). Дві аксіальні площини дозволяють візуалізувати структури головного мозку, важливі для оцінки його анатомічної цілісності. Ці площини зазвичай називають трансвентрикулярна/черезшлуночкова (*transventricular*) та трансталамічна (*transthalamic*) (Малюнок 2). Артефакти можуть заважати візуалізації півкулі, що знаходиться ближче до датчика. Третю аксіальну площину – трансцеребеллярну/черезмозочкову (*transcerebellar*), можна додати для оцінки задньої черепної ямки. Наступні структури головного мозку мають оцінюватись:

- бокові шлуночки (включаючи судинні сплетіння);
- порожнина прозорої перетинки;
- серединний серп мозку;
- таламус;
- мозочок;
- велика цистерна (*cisterna magna*).

## Обличчя

Мінімальна оцінка обличчя плода має включати спробу візуалізувати верхню губу для виключення можливих розщеплень<sup>43</sup> (Малюнок 3а). При технічній можливості, інші структури обличчя можуть бути оглянуті, включаючи серединний профіль обличчя (Малюнок 3b), очниці (Figure 3c), ніс та ніздрі.

## Шия

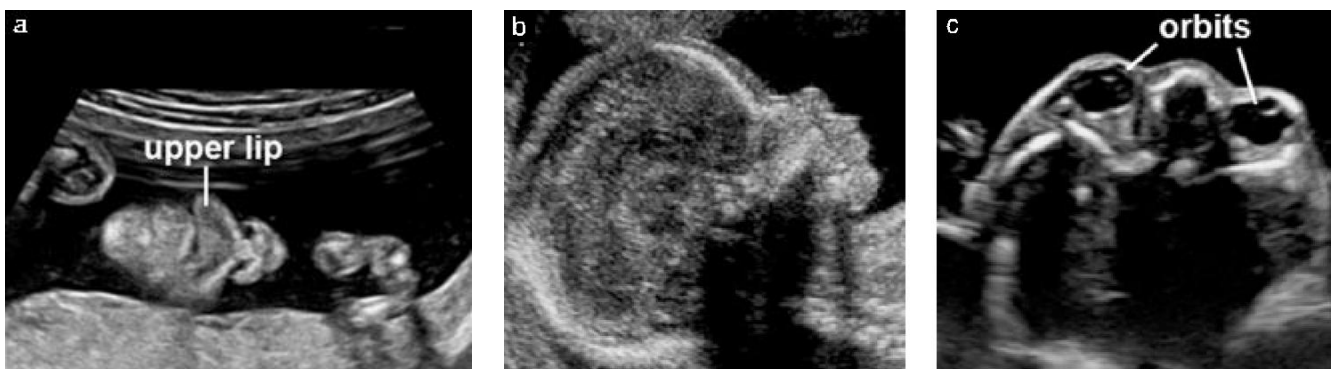
Шия в нормі має циліндричну форму, без випинань, об'ємних утворень та накопичення рідини<sup>44</sup>. Наявність об'ємних утворень, таких як кістозні гігроми або тератоми, слід задокументувати.

## Грудна клітка

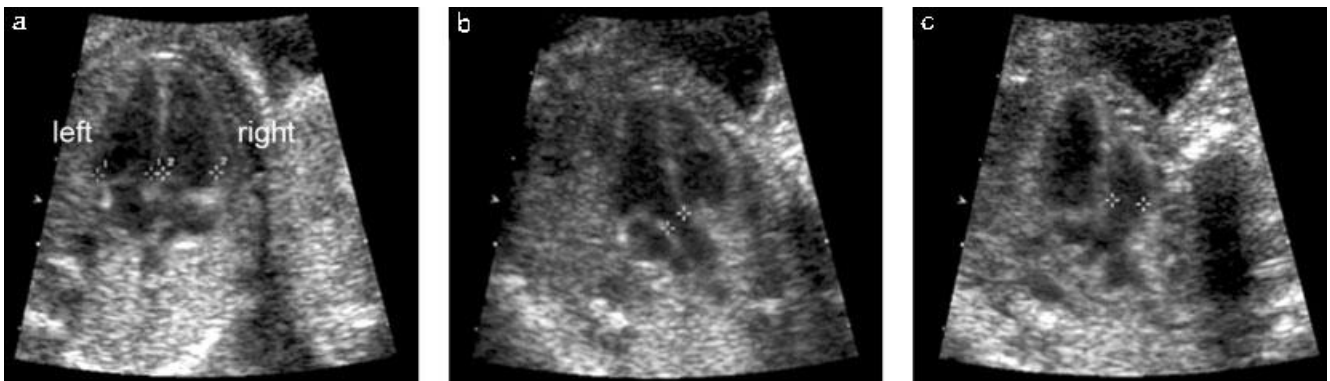
Форма має бути правильною, з плавним переходом до живота<sup>45</sup>. Ребра повинні мати нормальну кривизну, без деформацій. Обидві легені повинні виглядати однорідними, без ознак об'ємних утворень або зрушення середостіння. Діафрагму часто можна візуалізувати у вигляді гіпоехогенної смужки, що розділяє вміст грудної клітки та черевної порожнини (наприклад шлунок, печінка)<sup>46,47</sup>.

## Серце

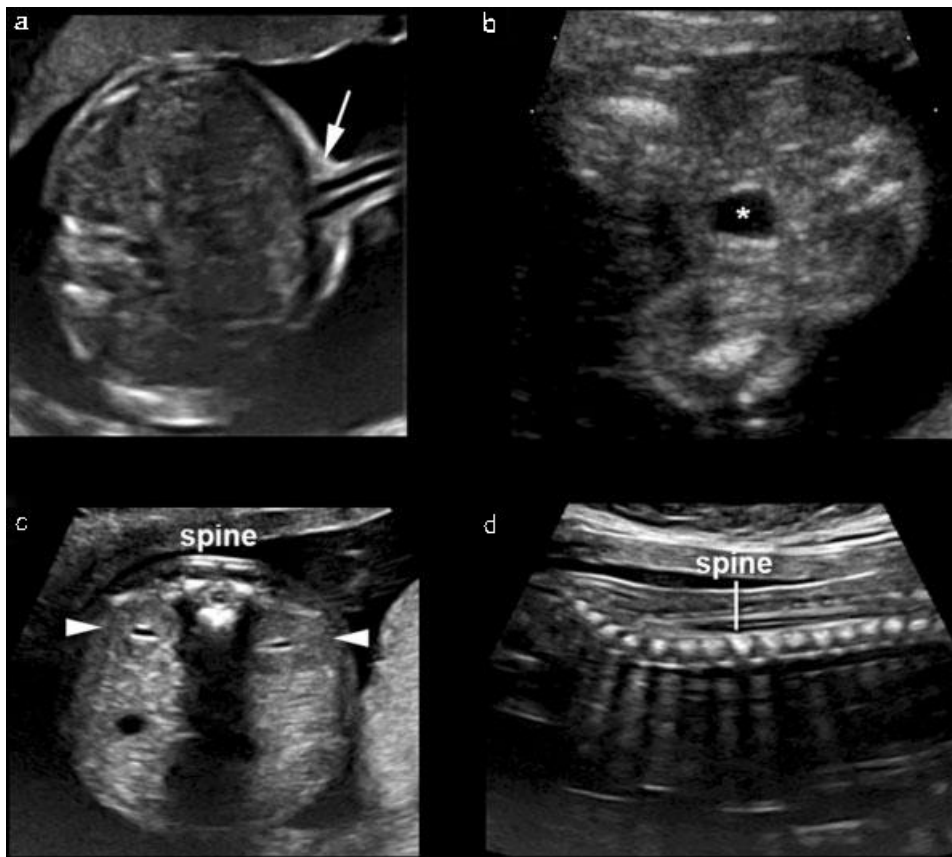
**Загальні міркування щодо дослідження серця.** Базове та розширене базове ультразвукове дослідження розроблені, щоб збільшити діагностику вроджених вад серця під час огляду в II триместрі (Малюнок 4)<sup>48</sup>. Єдина акустична фокальна зона та відносно вузьке оглядове поле допомагає збільшити частоту кадрів. Збільшення зображення має бути таким, щоб серце займало від третини до половини площі екрану монітору.



**Малюнок 3** Ультразвукове зображення обличчя плода. Рот, губи (*upper lip* – верхня губа) та ніс зазвичай оцінюють в коронарному зрізі (а). Якщо технічно можливо, серединний профіль плода надає важливу діагностичну інформацію при розщепленні верхньої губи, нависаючому лобі, мікрогнатії та аномаліях кісток носа (b). Обидві очниці (*orbits*) мають виглядати симетричними та неушкодженими (c).



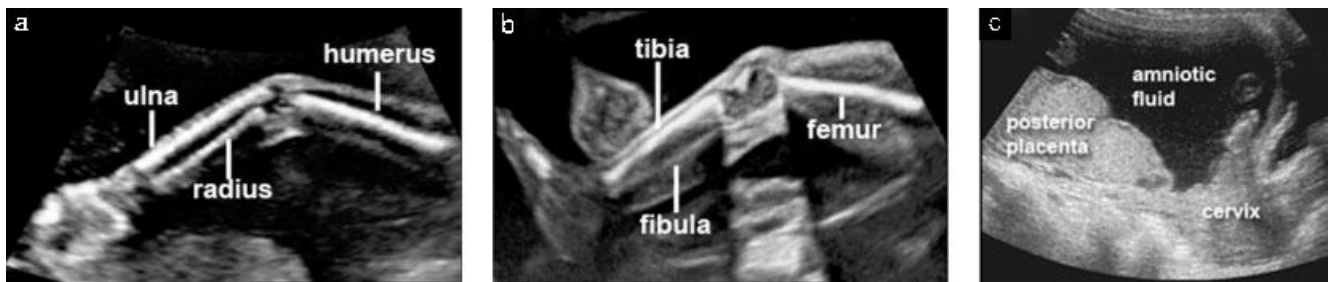**Малюнок 4** Базові та розширені базові зрізи серця плода. Базове сканування серця проводять на рівні чотирикамерного зрізу (а), коли обидва шлуночки візуалізуються в кінці діастоли (каліпери). Розширений базовий огляд магістральних судин демонструє вихідні тракти з лівого (b) та правого (c) шлуночків. В нормі окремі вихідні артеріальні тракти (каліпери) приблизно однакового розміру, виходять з відповідних шлуночків з подальшим «перехрестом».



**Малюнок 5** Ультразвукове зображення місця виходу пуповини, сечового міхура з пупковими артеріями, нирок та хребта. Місце виходу пуповини з живота плода (а, стрілка) надає інформацію про можливу наявність дефектів передньої черевної стінки – таких, як омфалоцеле або гастрошизіс. Сечовий міхур плода (b, \*) та обидві нирки (с, білі трикутники) мають бути визначені. Поперечний та поздовжній зрізи хребта (spine) забезпечують ефективний скринінг розщелин хребта (spina bifida), особливо, коли патологічні зміни в зазначених площинах поєднуються з деформацією фронтальної частини черепа та облітерацією великої цистерни (с, d).

**Базове дослідження серця.** Базове скринінгове дослідження серця проводиться оцінюванням чотирикамерного зрізу серця. Нормальна правильна частота коливається в діапазоні від 120 до 160 ударів за хвилину. Серце повинно розташовуватись в лівій частині грудної клітки (на тій самій стороні, що і шлунок плода) якщо розташування внутрішніх органів (*situs*) є нормальним. В нормі розміри серця не перевищують третину площі грудної клітки, в перикарді відсутня рідина. В нормі серце відхилено приблизно на  $45 \pm 20^\circ$  (2 SD) в напрямку лівої сторони плода<sup>49</sup>.

**Розширене базове дослідження серця.** Розширена базова оцінка серця, яка включає вихідні тракти аорти та легеневої артерії, може збільшити частоту виявлення значних вроджених вад серця, порівняно з кількістю, що виявляється при оцінці лише чотирикамерного зрізу серця. Додаткові зрізи частіше надають змогу виявити аномалії конотрункусу – такі, як тетрада Фалло, транспозиція магістральних судин, подвійний вихід з правого шлуночка та артеріальний стовбур. В нормі магістральні судини приблизно однакового розміру та утворюють «перехрест» після виходу з відповідних



**Малюнок 6** Ультразвукове зображення верхніх кінцівок плода, нижніх кінцівок та плаценти. Наявність чи відсутність верхніх та нижніх кінцівок має бути задокументована, крім випадків їх незадовільної візуалізації внаслідок технічних причин (a, b). Слід визначити розташування плаценти по відношенню до шийки матки (c).

шлуночків серця. Також був описаний додатковий «зріз через три судини і трахею», який може бути корисним для оцінки легеневої артерії, висхідної аорти та правої верхньої порожнистої вени, для порівняння їх розмірів та анатомічних взаємовідносин<sup>50</sup>. Більш детальний опис сканування серця плода представлений в практичних рекомендаціях ISUOG з дослідження серця плода. Цей документ можна завантажити на веб-сайті Товариства<sup>48</sup> (<http://www.isuog.org>).

#### Живіт

Слід визначити взаємне розташування внутрішніх органів (*situs*) плода<sup>51</sup>. Шлунок плода повинен візуалізуватись в своєму типовому місці ліворуч. Кишечник має знаходитись в черевній порожнині, передня черевна стінка в місці виходу пуповини повинна бути цілою (інтактною). Аномальне накопичення рідини в кишечнику (наприклад ентеральні кісти, значне розширення кишечника) слід задокументувати. Крім шлунку ліворуч, в правому верхньому квадранті поруч з печінкою можна побачити жовчний міхур плода, хоча його пошук не входить до мінімальних вимог базового огляду. За наявності будь-яких інших кістозних структур, пацієнтку слід скерувати для проведення більш детального дослідження. Місце входу пуповини (Малюнок 5a) має бути оглянуто на наявність дефектів передньої черевної стінки, таких як омфалоцеле та гастрошизіс. На додаток до рутинного анатомічного огляду, також може бути визначена кількість судин пуповини в сірошкальному зображенні.

#### Нирки та сечовий міхур

Сечовий міхур плода та обидві нирки повинні бути візуалізовані (Малюнки 5b та 5c). Якщо сечовий міхур або ниркові миски збільшені, їх розміри мають бути задокументовані. При неможливості візуалізувати сечовий міхур на протязі всього огляду, пацієнтку слід негайно скерувати для проведення більш детального огляду.

#### Хребет

Задовільне дослідження хребта плода потребує досвіду та ретельного огляду, а його результати значно залежать від положення плода (Малюнки 5c та 5d).

Повна оцінка хребта плода в усіх проекціях не є складовою базового дослідження, однак поперечна та сагітальна площини є зазвичай достатньо інформативними. Найбільш розповсюджені з тяжких вад розвитку хребта – відкриті розщелини хребта (*open spine bifida*), зазвичай поєднуються з порушеннями внутрішньочерепної анатомії, такими як характерна деформація мозочка (мозочок у вигляді банана, *banana sign*) та облітерацією великої цистерни. Інші площини сканування хребта плода допомагають визначити інші вади розвитку, включно з аномаліями хребців та агенезією крижового відділу хребта<sup>19</sup>.

#### Кінцівки

Наявність або відсутність обох рук/кистей (Малюнок 6a) та обох ніг/стоп (Малюнок 6b) має бути систематично визначена та задокументована<sup>52</sup>. Визначення кількості пальців на руках та ногах під час проведення рутинного огляду II триместру не вимагається.

#### Плацента

Під час ультразвукового дослідження слід описати розташування плаценти (Малюнок 6c), положення відносно внутрішнього вічка шийки матки та зовнішній вигляд. Прикладами патологічних знахідок в плаценті є крововиливи, множинні кісти при триплоїдії, та пухлини плаценти, такі як хоріонангіома. В більшості випадків під час рутинного дослідження другого триместру, трансабдомінальне сканування дозволяє чітко визначити розташування плаценти відносно внутрішнього вічка шийки матки. Якщо нижній край плаценти доходить, або перекивається внутрішнє вічко, рекомендується проведення повторного огляду в III триместрі<sup>53,54</sup>.

У жінок, які мають в анамнезі оперативні втручання на матці, при низькому розташуванні плаценти по передній стінці матки, або передлежанні плаценти, підвищується ризик порушень прикріплення плаценти. В таких випадках, слід шукати ознаки патологічного прирощення (*placenta accreta*), серед яких найбільшу чутливість мають множинні лакуни неправильної форми з артеріальним або змішаним кровотоком<sup>55,56</sup>. Аномальний вигляд місця стику стінки матки зі стінкою сечового міхура є досить специфічним для *placenta accreta*, але визначається в невеликій кількості випадків. Зникнення ехо-негативної смужки між плацентою, розташованою по передній стінці,



та стінкою матки не є чутливим або специфічним маркером для діагностики патологічного прирощення плаценти. Хоча наявність плацента асцета можна запідозрити під час дослідження II триместру, більш детальна оцінка зазвичай необхідна для подальшого вивчення такої можливості.

### Геніталії

Опис зовнішніх статевих органів для визначення статі плода не вважають обов'язковим в контексті рутинного дослідження II триместру. Внесення даних про стать плода в протокол можливе лише після згоди батьків та згідно з локальними протоколами.

### Шийка матки, морфологія матки та додатки

Декілька досліджень продемонстрували значну кореляцію між вкороченням шийки матки при трансвагінальному скануванні та наступними передчасними пологамі. Однак кілька рандомізованих клінічних досліджень, які розглядали поєднання рутинного вимірювання довжини шийки матки з подальшими втручаннями (церкляж, прогестерон) не змогли переконливо показати ефективність витрат для таких скринінгових програм<sup>57,58</sup>. Наразі не існує достатніх доказів, щоб рекомендувати рутинне вимірювання довжини шийки матки в II триместрі в загальній популяції<sup>59</sup>.

Виявлення жінок з вкороченням шийки матки має значні переваги для наукових цілей та подальших досліджень ефективності різних лікувальних заходів, але це не є виправданням для рутинного сканування шийки матки. Подібна універсальна скринінгова програма потребувала б не тільки значних ресурсів та гарантій якості, але й могла б спричинити потенційну шкоду за рахунок занепокоєння та зайвих втручань. Міоми матки та об'ємні утворення додатків мають бути задокументовані, якщо є вірогідність їх впливу на перебіг пологів<sup>60</sup>.

## СПИСОК ЛІТЕРАТУРИ

- World Health Organization. *Report on the Regional Consultation Towards the Development of a Strategy for Optimizing Fetal Growth and Development*. WHO Regional Office for the Eastern Mediterranean: Cairo, 2005.
- Barker DJ, Gluckman PD, Godfrey KM, Harding JE, Owens JA, Robinson JS. Fetal nutrition and cardiovascular disease in adult life. *Lancet* 1993; **341**: 938–91.
- Schwarzler P, Senat MV, Holden D, Bernard JP, Masroor T, Ville Y. Feasibility of the second-trimester fetal ultrasound examination in an unselected population at 18, 20 or 22 weeks of pregnancy: a randomized trial. *Ultrasound Obstet Gynecol* 1999; **14**: 92–97.
- Saltvedt S, Almstrom H, Kublickas M, Valentin L, Grunewald C. Detection of malformations in chromosomally normal fetuses by routine ultrasound at 12 or 18 weeks of gestation – a randomised controlled trial in 39,572 pregnancies. *BIOG* 2006; **113**: 664–674.
- Tegnander E, Williams W, Johansen OJ, Blaas HG, Eik-Nes SH. Prenatal detection of heart defects in a non-selected population of 30149 fetuses – detection rates and outcome. *Ultrasound Obstet Gynecol* 2006; **27**: 252–265.
- Goldberg JD. Routine screening for fetal anomalies: expectations. *Obstet Gynecol Clin North Am* 2004; **31**: 35–50.

- Grandjean H, Larroque D, Levi S. The performance of routine ultrasonographic screening of pregnancies in the Eurofetus Study. *Am J Obstet Gynecol* 1999; **181**: 446–454.
- World Health Organization. *Training in Diagnostic Ultrasound: Essentials, Practice, and Standards*. (WHO Technical Report Series, No. 875). WHO: Geneva, 1998.
- Reddy UM, Filly RA, Copel JA. Prenatal imaging: ultrasonography and magnetic resonance imaging. *Obstet Gynecol* 2008; **112**: 145–157.
- Ville Y. 'Ceci n'est pas une echographie': a plea for quality assessment in prenatal ultrasound. *Ultrasound Obstet Gynecol* 2008; **31**: 1–5.
- Abramowicz JS, Kossoff G, Marsal K, Ter Haar G. Safety Statement, 2000 (reconfirmed 2003). International Society of Ultrasound in Obstetrics and Gynecology (ISUOG). *Ultrasound Obstet Gynecol* 2003; **21**: 100.
- Altman DG, Chitty LS. New charts for ultrasound dating of pregnancy. *Ultrasound Obstet Gynecol* 1997; **10**: 174–191.
- Degani S. Fetal biometry: clinical, pathological, and technical considerations. *Obstet Gynecol Surv* 2001; **56**: 159–167.
- Dudley NJ. A systematic review of the ultrasound estimation of fetal weight. *Ultrasound Obstet Gynecol* 2005; **25**: 80–89.
- Salomon LJ, Bernard JP, Duyme M, Doris B, Mas N, Ville Y. Feasibility and reproducibility of an image scoring method for quality control of fetal biometry in the second trimester. *Ultrasound Obstet Gynecol* 2006; **27**: 34–40.
- Salomon LJ, Bernard JP, Duyme M, Buvat I, Ville Y. The impact of choice of reference charts and equations on the assessment of fetal biometry. *Ultrasound Obstet Gynecol* 2005; **25**: 559–565.
- Hadlock FP, Harrist RB, Shah YP, King DE, Park SK, Sharman RS. Estimating fetal age using multiple parameters: a prospective evaluation in a racially mixed population. *Am J Obstet Gynecol* 1987; **156**: 955–957.
- Taipale P, Hiilesmaa V. Predicting delivery date by ultrasound and last menstrual period in early gestation. *Obstet Gynecol* 2001; **97**: 189–194.
- International Society of Ultrasound in Obstetrics and Gynecology. Sonographic examination of the fetal central nervous system: guidelines for performing the 'basic examination' and the 'fetal neurosonogram'. *Ultrasound Obstet Gynecol* 2007; **29**: 109–116.
- Hadlock FP, Deter RL, Carpenter RJ, Park SK. Estimating fetal age: effect of head shape on BPD. *AJR Am J Roentgenol* 1981; **137**: 83–85.
- Jago JR, Whittingham TA, Heslop R. The influence of ultrasound scanner beam width on femur length measurements. *Ultrasound Med Biol* 1994; **20**: 699–703.
- Lessoway VA, Schulzer M, Wittmann BK. Sonographic measurement of the fetal femur: factors affecting accuracy. *J Clin Ultrasound* 1990; **18**: 471–476.
- Hadlock FP, Harrist RB, Sharman RS, Deter RL, Park SK. Estimation of fetal weight with the use of head, body, and femur measurements – a prospective study. *Am J Obstet Gynecol* 1985; **151**: 333–337.
- Mongelli M, Ek S, Tambyrajia R. Screening for fetal growth restriction: a mathematical model of the effect of time interval and ultrasound error. *Obstet Gynecol* 1998; **92**: 908–912.
- Tunon K, Eik-Nes SH, Grøttum P. Fetal outcome when the ultrasound estimate of the day of delivery is more than 14 days later than the last menstrual period estimate. *Ultrasound Obstet Gynecol* 1999; **14**: 17–22.
- Tunon K, Eik-Nes SH, Grøttum P. A comparison between ultrasound and a reliable last menstrual period as predictors of the day of delivery in 15000 examinations. *Ultrasound Obstet Gynecol* 1996; **8**: 178–185.
- Johnsen SL, Rasmussen S, Wilsgaard T, Sollien R, Kiserud T. Longitudinal reference ranges for estimated fetal weight. *Acta Obstet Gynecol Scand* 2006; **85**: 286–297.
- Salomon LJ, Bernard JP, Ville Y. Estimation of fetal weight: reference range at 20–36 weeks' gestation and comparison with actual birth-weight reference range. *Ultrasound Obstet Gynecol* 2007; **29**: 550–555.
- Magann EF, Chauhan SP, Whitworth NS, Isler C, Wiggs C, Morrison JC. Subjective versus objective evaluation of amniotic fluid volume of pregnancies of less than 24 weeks' gestation: how can we be accurate? *J Ultrasound Med* 2001; **20**: 191–195.
- Magann EF, Perry KG Jr, Chauhan SP, Anfanger PJ, Whitworth NS, Morrison JC. The accuracy of ultrasound evaluation of amniotic fluid volume in singleton pregnancies: the effect of operator experience and ultrasound interpretative technique. *J Clin Ultrasound* 1997; **25**: 249–253.

31. de Vries JI, Fong BF. Normal fetal motility: an overview. *Ultrasound Obstet Gynecol* 2006; **27**: 701–711.
32. Bonilla-Musoles F, Machado LE, Osborne NG. Multiple congenital contractures (congenital multiple arthrogryposis). *J Perinat Med* 2002; **30**: 99–104.
33. Manning FA. Fetal biophysical profile. *Obstet Gynecol Clin North Am* 1999; **26**: 557–77.
34. Alfirevic Z, Neilson JP. The current status of Doppler sonography in obstetrics. *Curr Opin Obstet Gynecol* 1996; **8**: 114–118.
35. Neilson JP, Alfirevic Z. Doppler ultrasound for fetal assessment in high-risk pregnancies. *Cochrane Database Syst Rev* 2000; CD000073.
36. Alfirevic Z, Stampalija T, Gyte GM. Fetal and umbilical Doppler ultrasound in high-risk pregnancies. *Cochrane Database Syst Rev* 2010; CD007529.
37. Heinonen S, Ryyanen M, Kirkinen P, Saarikoski S. Perinatal diagnostic evaluation of velamentous umbilical cord insertion: clinical, Doppler, and ultrasonic findings. *Obstet Gynecol* 1996; **87**: 112–117.
38. Pretorius DH, Chau C, Poeltler DM, Mendoza A, Catanzarite VA, Hollenbach KA. Placental cord insertion visualization with prenatal ultrasonography. *J Ultrasound Med* 1996; **15**: 585–593.
39. Gagnon R, Morin L, Bly S, Butt K, Cargill YM, Denis N, Hietala-Coyle MA, Lim KI, Ouellet A, Raciot MH, Salem S; Diagnostic Imaging Committee, Hudon L, Basso M, Bos H, Delisle MF, Farine D, Grabowska K, Menticoglou S, Mundle W, Murphy-Kaulbeck L, Pressey T, Roggensack A; Maternal Fetal Medicine Committee. Guidelines for the management of vasa previa. *Obstet Gynaecol Can* 2009; **31**: 748–760.
40. Aubry MC, Aubry JP, Dommergues M. Sonographic prenatal diagnosis of central nervous system abnormalities. *Childs Nerv Syst* 2003; **19**: 391–402.
41. Miller C, Losken HW, Towbin R, Bowen A, Mooney MP, Towbin A, Faix RS. Ultrasound diagnosis of craniosynostosis. *Cleft Palate Craniofac J* 2002; **39**: 73–80.
42. Brown BS. The prenatal ultrasonographic diagnosis of osteogenesis imperfecta lethalis. *J Can Assoc Radiol* 1984; **35**: 63–66.
43. Rotten D, Levallant JM. Two- and three- dimensional sonographic assessment of the fetal face. 1. A systematic analysis of the normal face. *Ultrasound Obstet Gynecol* 2004; **23**: 224–231.
44. Dar P, Gross SJ. Craniofacial and neck anomalies. *Clin Perinatol* 2000; **27**: 813–837.
45. Azouz EM, Teebi AS, Eydoux P, Chen MF, Fassier F. Bone dysplasias: an introduction. *Can Assoc Radiol J* 1998; **49**: 105–109.
46. Ruano R, Benachi A, Aubry MC, Bernard JP, Hameury F, Nihoul-Fekete C, Dumez Y. Prenatal sonographic diagnosis of congenital hiatal hernia. *Prenat Diagn* 2004; **24**: 26–30.
47. Blaas HG, Eik-Nes SH. Sonographic development of the normal foetal thorax and abdomen across gestation. *Prenat Diagn* 2008; **28**: 568–580.
48. International Society of Ultrasound in Obstetrics and Gynecology. Cardiac screening examination of the fetus: guidelines for performing the 'basic' and 'extended basic' cardiac scan. *Ultrasound Obstet Gynecol* 2006; **27**: 107–113.
49. Comstock CH. Normal fetal heart axis and position. *Obstet Gynecol* 1987; **70**: 255–259.
50. Yagel S, Arbel R, Anteby EY, Raveh D, Achiron R. The three vessels and trachea view (3VT) in fetal cardiac scanning. *Ultrasound Obstet Gynecol* 2002; **20**: 340–345.
51. Bronshtein M, Gover A, Zimmer EZ. Sonographic definition of the fetal situs. *Obstet Gynecol* 2002; **99**: 1129–1130.
52. Holder-Espinasse M, Devisme L, Thomas D, Boule O, Vaast P, Fron D, Herbaux B, Puech F, Manouvrier-Hanu S. Pre- and postnatal diagnosis of limb anomalies: a series of 107 cases. *Am J Med Genet A* 2004; **124A**: 417–422.
53. Bhide A, Thilaganathan B. Recent advances in the management of placenta previa. *Curr Opin Obstet Gynecol* 2004; **16**: 447–451.
54. Royal College of Obstetricians and Gynaecologists. Guideline No. 27. *Placenta Praevia and Placenta Accreta: Diagnosis and Management*. RCOG: London, October, 2005.
55. Finberg HJ, Williams JW. Placenta accreta: prospective sonographic diagnosis in patients with placenta previa and prior cesarean section. *J Ultrasound Med* 1992; **11**: 333–343.
56. Comstock CH, Love JJ Jr, Bronsteen RA, Lee W, Vetraino IM, Huang RR, Lorenz RP. Sonographic detection of placenta accreta in the second and third trimesters of pregnancy. *Am J Obstet Gynecol* 2004; **190**: 1135–1140.
57. Fonseca EB, Celik E, Parra M, Singh M, Nicolaides KH. Progesterone and the risk of preterm birth among women with a short cervix. *N Engl J Med* 2007; **357**: 462–469.
58. To MS, Alfirevic Z, Heath VC, Cicero S, Cacho AM, Williamson PR, Nicolaides KH. Cervical cerclage for prevention of preterm delivery in women with short cervix: randomised controlled trial. *Lancet* 2004; **363**: 1849–1853.
59. Berghella V, Baxter JK, Hendrix NW. Cervical assessment by ultrasound for preventing preterm delivery. *Cochrane Database Syst Rev* 2009; CD007235.
60. Qidwai GI, Caughey AB, Jacoby AF. Obstetric outcomes in women with sonographically identified uterine leiomyomata. *Obstet Gynecol* 2006; **107**: 376–382.

## ВИЗНАННЯ

Ці рекомендації були розроблені Робочою групою з пренатального ультразвукового скринінгу під керівництвом Комітету клінічних стандартів ISUOG; Голова, **Dr. Wesley Lee**, Department of Obstetrics and Gynecology, Oakland University William Beaumont School of Medicine, Rochester, Michigan, USA

**Особлива подяка консультантам-фахівцям, які долучились до проекту:**

**Голова Робочої групи: Laurent J Salomon, MD, PhD**  
*Hôpital Necker Enfants Malades, AP-HP, Université Paris Descartes, Paris, France*

**Zarko Alfirevic, MD**  
*Division of Perinatal and Reproductive Medicine, University of Liverpool, Liverpool Women's Hospital, Liverpool, UK*

**Vincenzo Berghella, MD**  
*Department of Obstetrics and Gynecology, Thomas Jefferson University, Philadelphia, PA, USA*

**Caterina Bilardo, MD**  
*Department of Obstetrics and Gynecology, Academic Medical Centre, Amsterdam, The Netherlands*

**Edgar Hernandez-Andrade, MD**  
*Department of Maternal Fetal Medicine, National Institute of Perinatal Medicine, Mexico City, Mexico*

**Synnové Lian Johnsen, MD**  
*Haukeland University Hospital, Bergen, Norway*

**Karim Kalache, MD**  
*Department of Obstetrics, Charité University Hospital-Campus Mitte, Berlin, Germany*

**Wesley Lee, MD**  
*Division of Fetal Imaging, William Beaumont Hospital, Royal Oak, MI, USA*

**Kwok Yin Leung, MD**  
*Department of Obstetrics and Gynecology, Queen Mary Hospital, The University of Hong Kong, Hong Kong, China*

**Gustavo Malinger, MD**  
*Fetal Neurology Clinic, Department of Obstetrics and Gynecology, Wolfson Medical Center, Tel-Aviv University, Israel*

**Hernan Munoz, MD**

*Department of Obstetrics and Gynecology, Universidad de Chile, Clinica Las Condes, Santiago, Chile*

**Federico Prefumo, MD, PhD**

*Department of Obstetrics and Gynecology, University of Brescia, Brescia, Italy*

**Ants Toi, MD**

*Mount Sinai Hospital, Department of Medical Imaging, University of Toronto, Toronto, Canada*

Особлива подяка Jacques Abramowicz (USA), MD, PhD, за його внесок в розділ з Безпеки та Jean-Philippe Bault (France), MD, за надання деяких зображень.

**Копії цього документу доступні за посиланням:**

**<http://www.isuog.org>**


ISUOG Secretariat  
Unit 4, Blythe Mews  
Blythe Road

London W14 0HW, UK  
e-mail: [info@isuog.org](mailto:info@isuog.org)

Translation into Ukrainian: Dr. Ganna Grebinchenko, MD, PhD  
Review of the Ukrainian translation: Marina Sokolova, MD, PhD

Автор українського перекладу: Ганна Гребініченко  
Редактор українського перекладу: Марина Соколова

**Форма протоколу ультразвукового дослідження плода в другому триместрі**

 <p><b>Пациєнт:</b> _____ <b>ID номер:</b> _____</p> <p>Дата народження (ДД/ММ/РРРР) Лікар, який скерував пацієнта: _____</p> <p>Дата дослідження (ДД/ММ/РРРР): Сонографіст / Керівник: _____</p> <p><b>Показання для дослідження та важлива клінічна інформація:</b></p> <p><b>Гестаційний вік (Т + Д):</b> Згідно: ПДОМ / попередніх УЗД/ інших даних :</p> <p><b>Технічні умови:</b> добрі / обмежені за рахунок:</p> <p><b>Одноплодова вагітність / Багатоплодова</b> (використовуйте по одному аркушу на кожного плода) =&gt; Хоріальність</p> <p><b>ПЛАЦЕНТА:</b> Розташування: Відносно в/вічка: <input type="checkbox"/> далеко; <input type="checkbox"/> перекриває; ____ мм від в/вічка Вигляд: <input type="checkbox"/> нормальний <input type="checkbox"/> патологічний*</p> <p><b>АМНІОТИЧНА РІДИНА:</b> <input type="checkbox"/> нормальна <input type="checkbox"/> патологічна* <b>РУХИ ПЛОДА:</b> <input type="checkbox"/> нормальні <input type="checkbox"/> патологічні*</p>																									
<table border="1"> <thead> <tr> <th>ВИМІРИ</th> <th>мм</th> <th>Процентиль (референтні значення)</th> </tr> </thead> <tbody> <tr> <td>Біпаріетальний розмір</td> <td></td> <td></td> </tr> <tr> <td>Окружність голови</td> <td></td> <td></td> </tr> <tr> <td>Окружність живота</td> <td></td> <td></td> </tr> <tr> <td>Довжина діафізу стегна</td> <td></td> <td></td> </tr> <tr> <td>Інше:</td> <td></td> <td></td> </tr> <tr> <td>Інше:</td> <td></td> <td></td> </tr> <tr> <td>Інше:</td> <td></td> <td></td> </tr> </tbody> </table>	ВИМІРИ	мм	Процентиль (референтні значення)	Біпаріетальний розмір			Окружність голови			Окружність живота			Довжина діафізу стегна			Інше:			Інше:			Інше:			<p><b>*Патологічні знахідки (будь-ласка деталі):</b></p> <p>_____</p> <p><b>ЗАКЛЮЧЕННЯ:</b></p> <p><input type="checkbox"/> Нормальне повне дослідження.  <input type="checkbox"/> Нормальне але неповне дослідження.  <input type="checkbox"/> Патологічне дослідження*  <input type="checkbox"/> Плани: <input type="checkbox"/> подальші УЗ-огляди не потрібні  <input type="checkbox"/> повторний огляд через ..... тижнів.  <input type="checkbox"/> скерована до .....  <input type="checkbox"/> інше:</p>
ВИМІРИ	мм	Процентиль (референтні значення)																							
Біпаріетальний розмір																									
Окружність голови																									
Окружність живота																									
Довжина діафізу стегна																									
Інше:																									
Інше:																									
Інше:																									

УЛЬТРАЗВУКОВЕ ЗОБРАЖЕННЯ АНАТОМІЧНИХ СТРУКТУР ПЛОДА: (Н=Нормальний; П=Патологічний*; НВ=Не Візуалізовано) Сірий=не обов'язково	Н	П*	НВ
<b>Голова</b>			
Форма			
Порожнина прозорої перетинки			
Серединний серп мозку			
Таламічні ядра (таламус)			
Бокові шлуночки			
Мозочок			
Велика цистерна			
<b>Обличчя</b>			
Верхня губа			
Серединний профіль			
Очниці			
Ніс			
Ніздрі			
<b>Шия</b>			
<b>Грудна клітка</b>			
Форма			
Відсутні об'ємні утворення			
<b>Серце</b>			
Серцева діяльність			
Розмір			
Вісь серця			
Чотирикамерний зріз			
Вихідний тракт лівого шлуночка			
Вихідний тракт правого шлуночка			
<b>Живіт</b>			
Шлунок			
Кишечник			
Нирки			
Сечовий міхур			
Абдомінальний вхід пуповини			
Судини пуповини (не обов'язково)			
<b>Хребет</b>			
<b>Кінцівки</b>			
Права рука (з кистю)			
Права нога (зі стопою)			
Ліва рука (з кистю)			
Ліва нога (зі стопою)			
<b>Стать (не обов'язково) <input type="checkbox"/> Ч <input type="checkbox"/> Ж</b>			
<b>Інше</b>			

	Зроблено	Роздруковано	Збережено
№ знімків			