

## ISUOG'un Uygulama Rehberi: Doğum hekimliğinde Doppler ultrasonografinin kullanımı

Çeviri: Dr Selim BÜYÜKKURT, Çukurova Üniversitesi Tıp Fakültesi. Adana / Türkiye

**Makalenin orijinal adı ve künyesi:** ISUOG Practice Guidelines: use of Doppler ultrasonography in obstetrics. *Ultrasound Obstet Gynecol* 2013 Mar; 41 (2): 233–239. DOI: 10.1002/uog.12371.

### Klinik Standartlar Komitesi

Uluslararası Obstetrik ve Jinekolojik Ultrasonografi Derneği (International Society of Ultrasound in Obstetrics and Gynecology [ISUOG]), kadın sağlığında görüntüleme alanında en iyi uygulamalar, eğitim ve araştırmaların yapılmasını destekleyen bir organizasyondur. ISUOG Klinik Standartlar Komitesi (KSK)'nin görevleri arasında sağlık çalışanlarına tanısıl görüntüleme alanında üzerinde uzlaşma sağlanmış, Uygulama Rehberleri ve Fikir Birliği Görüşleri hazırlanması bulunur. Bu yayınlar ilan edildikleri tarihte ISUOG tarafından en iyi uygulamayı yansıtabilecek şekilde tasarlanmıştır. ISUOG bu rehberler yayınlandığında doğru bilgilerden oluştuğuna dair azami gayreti göstermiş olsa da, dernek, çalışanları, üyeleri KSK tarafından yayınlanan doğru olmayan veri, fikir ya da görüşlerin sonuçları hakkında hiçbir sorumluluk kabul etmemektedirler. ISUOG'un KSK belgeleri yasal bir zemin oluşturmak üzere tasarlanmıştır. Zira rehberlere dayandırılan bulgular bireysel durumlardan, yerel protokollerden ve imkanlardan etkilenebilir. Onaylanmış rehberler ISUOG'un izniyle serbest olarak dağıtılabilir ([info@isuog.org](mailto:info@isuog.org)).

### BU BELGENİN KAPSAMI

Bu belge fetoplental kan dolaşımının Doppler ultrasonografiyle nasıl

değerlendirileceğine dair Uygulama Rehberini özetlemektedir. En önemlisi embriyo ya da fetusun, özellikle de erken gebelik haftalarında, gereksiz zararlara neden olabilecek ultrason enerjisine maruz kalmamasıdır. Gebeliğin bu dönemlerinde eğer Doppler kullanımı gerekiyorsa, işlem mümkün olan en düşük enerji seviyelerinde gerçekleştirilmelidir. ISUOG, Doppler ultrasonografinin 11-13+6 hafta ultrasonografi incelemesinde kullanımı hakkında bir rehber yayınlamıştır<sup>1</sup>. Doppler görüntüleme kullanılırken termal indeks (TI)  $\leq 1,0$  olmalıdır. Maruz kalma mümkün olan en kısa süre ile kısıtlı tutulmalıdır. Bu süre sıklıkla 5-10 dakikadan daha fazla olmamalıdır ve 60 dakikayı da geçmemelidir<sup>1</sup>.

Klinik indikasyonları belirleme, gebelik içinde Doppler'in kullanılacağı uygun gebelik zamanını saptama, bulguları yorumlama ve Doppler'in fetusun ekokardiyografisinde kullanımı hakkında yorum yapma bu rehberin ilgi alanı içinde bulunmamaktadır. Bu rehberin amacı anne ve fetusun kan dolaşımını incelerken sıklıkla kullanılan darbe (pulsed) Doppler ultrasonografiyi ve çeşitli türevlerini (spektral Doppler, renkli akım (color flow mapping) Doppler ve güç (power) Doppler'i) tanımlamaktır. Doğum hekimliğinde çok kullanılmayan bir görüntüleme yöntemi olan sürekli dalga (continuous wave) Doppler'i bu rehber kapsamında ele alınmamıştır. Ancak,

bu yöntem, çok yüksek hızda kan akımı olan durumlarda (Ör: aort stenozu veya triküspid kaçağı) en yüksek hızları alacalanma (aliasing) olmaksızın göstermede yardımcı olabilir.

Bu rehberde anlatılan teknik ve uygulamalar ölçüm hatalarını azaltmak ve güvenilirliğini iyileştirmek için seçilmiştir. Bunlar bazı özgün klinik durumlarda veya araştırma çalışmalarında uygulanamayabilir.

## ÖNERİLER

### Fetus-plasenta dolaşımını Doppler ile değerlendirirken nasıl bir cihaz gereklidir?

- Cihazda renkli akım ve spektral dalga Doppler özellikleri olmalıdır. Ayrıca ekranda akım hızları skalası, darbe tekrarlama frekansı (pulse repetition frequency [PRF]) ve Doppler ultrasonografi frekansı (MHz biriminde) de gösterilmelidir.
- Ekranda mekanik indeks (MI) ve TI gösterilmelidir.
- Ultrasonografi sistemi, spektral Doppler dalga şeklinin tamamını gösterecek şekilde azami hız kalıbını (maximum velocity envelope [MVE]) gösterebilir olmalıdır.
- MVE eğrisi otomatik ya da elle çizilerek gösterilebilir olmalıdır.
- Sistemdeki yazılım sayesinde MVE üzerinden sistoldeki en yüksek hız (peak systolic velocity [PSV]), diastol sonu hız (end systolic velocity [EDV]) ortalama azami hız (time averaged maximum velocity) hesaplanabilir olmalıdır. Yine aynı şekilde sistemdeki yazılım nabız indeksi (pulsatility index [PI]), direnç indeksi (resistance index [RI]) ve sistol/diastol hız oranı gibi sık kullanılan Doppler indekslerini hesaplayabilmelidir.

### Doppler ölçümlerinin doğruluğu nasıl en uygun hale getirilebilir?

*Darbeli dalga (pulsed wave) Doppler ultrasonografisi*

- Kayıt, fetus solunum hareketi ya da gövdesel hareket yapmadığı bir

zamanda yapılmalıdır; hatta gerekirse anneye de kısa süreliğine nefesi tutturulabilir.

- Renkli akım görüntüleme zorunlu değildir. Ancak kullanılırsa üzerinde çalışılan damarın ve içindeki kan akımının yönünün saptanmasında oldukça yardımcıdır.
- Ses dalgası, kan akış yönüyle aynı çizgi üzerinde olmalıdır. Bu sayede mutlak hız ve dalga şekillerinin elde edilmesi için en iyi koşullar elde edilir. Açıda ufak sapmalar olabilir. Açıdaki 10°'lik sapma hızda % 2 hataya, 20°'lik sapma ise % 6 hataya neden olur. Eğer mutlak hız değeri klinik öneme sahipse (Ör: A. cerebri media) ve açı > 20° ise açı düzeltilmesi gerekebilir; ancak bu da başlı başına hata nedeni olabilir. Böyle durumlarda eğer alınan kayıt tekrarlanan ölçümlerde daha iyi hale getirilemiyorsa raporda ses dalgasının açısı belirtilmelidir. Eğer açıda düzeltme yapıldıysa bunun derecesi ya da verinin düzeltilmemiş açıyla elde edildiği yazılmalıdır.
- Geniş Doppler örnekleme aralığı [Doppler gate] ile muayeneye başlanması önerilir. Böylece nabız sırasında oluşabilecek azami hızların da kayıt edildiğinden emin olunabilir. Diğer damarların kayda karışması söz konusuysa, kaydı hassaslaştırabilmek için örnekleme aralığı daraltılabilir. Örnekleme aralığının sadece yüksekliğinin değiştirilebilir olduğu, genişliğinin ise sabit olduğu akılda tutulmalıdır.
- Doppler incelemesi sırasında, gri skala incelemesine benzer şekilde, probun frekansı (MHz) değiştirilip Doppler dalgasının derin dokuları görüntülenmesi (penetrasyon) ve çözünürlük (rezolüsyon) ayarları en iyi hale getirilebilir.
- Damar duvarı filtresi (diğer adları düşük hızın reddedilmesi [low velocity reject], duvar hareketi filtresi [wall motion filter] ve yüksek geçiş filtresi [high pass filter]) damar duvarının

hareketinden kaynaklanan paraziti ortadan kaldırmada kullanılır. Bu nedenle, yüksek geçiş filtresi, uç damardan kaynaklanan düşük frekanslı ses parazitini gidermek için mümkün olan en az değere ayarlanmalıdır ( $\leq 50-60$  Hz). Yüksek filtre ayarları kullanılırsa gerçekte söz konusu olmamasına rağmen, EDV yokmuş gibi görünebilir (Bkz. Resim 4b).

- Yüksek filtre ayarları aorta ve pulmoner arter gibi yapıların tipik MVE'leri için kullanışlıdır. Düşük filtre ayarları akım eğrisinin tabanına (baseline) yakın anlarda ya da kapakların kapanması anında parazitlenmeye neden olabilir.
- Doppler eğrisinin yatay kayma hızı ardışık dalgaları birbirinden ayırt edecek kadar olmalıdır. Tercihen ekranda 4-6 kalp döngüsü görülmelidir (kesinlikle 8-10'dan fazla olmamalıdır). Fetusun kalp hızı 110-150 atım/dakika arasındaysa kayma hızınının 50-110 mm/saniye olması yeterlidir.
- PRF incelenen damara göre ayarlanmalıdır: düşük hızda akımın olduğu damarlarda düşük PRF kullanılmasıyla uygun görüntü ve doğru ölçüm yapılabilir. Ancak bu ayarlarla yüksek akım hızlı damarlar incelenirse alacalanma meydana gelir. Dalga şekli ekranının en az % 75'inde uygun yapıda olmalıdır (Bkz. Resim 3).
- Doppler ölçümleri tekrarlanabilir olmalıdır. Eğer ölçümler arasında bariz uyumsuzluk varsa, yeni ölçümlerin yapılması önerilir. Bu nedenle, eğer teknik olarak diğer ölçümlerden daha aşağı değilse, beklenene en yakın ölçüm kabul edilmelidir.
- Doppler kaydının kalitesini artırmak için gerek gerçek zamanlı gri skala görüntünün, gerekse renkli Doppler görüntünün güncellenmesi gerekir (Ör: Gerçek zamanlı görüntüde Doppler kapısının doğru şekilde yerleştirildiğinden emin olunduktan sonra Doppler dalgaları kaydedilip, 2

boyutlu (2D) ve/veya renkli Doppler görüntüsü dondurulmalıdır).

- Doppler akımının hoparlörden gelen sesini dinleyip Doppler kaydının doğru yerden ve en uygun koşullarda alındığından emin olunduktan sonra 2D Doppler görüntüsündeki Doppler kaydı dondurulmalıdır.
- Ekranda parazit olmadan Doppler dalga şeklini açıkça görecektir şekilde kazanç (gain [detaylı açıklama için ISUOG Education Committee recommendations for basic training in obstetric and gynecological ultrasound'un Türkçe tercümesine bakınız]) ayarı yapılmalıdır.
- Ultrasonografi ekranında Doppler görüntüsünün ters çevrilmemesi önerilir. Kalp ve ana damarların incelenmesinde hem renkli akım Doppler'in, hem de darbe dalga Doppler'inin orijinal doğrultularında elde edilmesi oldukça önemlidir. Bu bakış açısıyla ultrason probuna doğru gelen akımlar ekranda kırmızı olarak görülüp, oluşturdukları dalgalar da MVE'de akım eğrisinin tabanına göre yukarı yönlü olacaktır. Diğer taraftan probtan uzaklaşan akımlar ise mavi renk olarak görünüp, akım eğrisinin tabanına göre aşağı yönlü olacaktır.

#### *Renkli yönlendirilmiş Doppler ultrasonografi*

- Gri skala görüntülemeyle karşılaştırıldığında renkli Doppler'de daha fazla enerji açığa çıkar. Renk kutusu küçültülürse renkli Doppler'in çözünürlüğü de artar. Renk kutusunun boyutu ve derinliği değiştiğinde, MI ve TI değerleri de değişebileceğinden dikkatli olunmalıdır.
- Renk kutusunun boyu arttıkça işlem süresi de uzayacağından çerçeve hızı (frame rate) da düşecektir. Bu nedenle renk kutusu sadece incelenen alanı kaplayacak kadar küçük tutulmalıdır.
- Hız skalası ya da PRF, incelenen damarın gerçek renkli hızını yansıtacak şekilde ayarlanmalıdır. Yüksek

PRF'lerde düşük hızlı damarlara ait görüntü elde edilemeyecektir. Düşük PRF, uygun olmayan şekilde ayarlandığında ise renk akımlarının içinde alacalanma ve tuhaf renk akımları görülecektir.

- Gri skala görüntülemeye olduğu gibi renkli Doppler'de de derin dokuların görüntülenmesi ve çözünürlük ultrasonografinin frekansına bağlıdır. Renkli Doppler'de de frekans ayarı yapılarak sinyal iyileşmesi yapılmalıdır.
- Kazanç (gain) ayarı yapılarak ekranın arka planında rastgele oluşan, renk noktaları şeklindeki parazit ve hatalı görüntüler giderilmelidir.
- Filtre ayarı da yapılmalıdır. Bu sayede incelenen alandan kaynaklanan parazitler giderilebilir.
- Ses dalgasının açısı renkli Doppler görüntüsünü etkilemektedir. İncelenen damar veya alan dikkate alınıp, ultrasonografi probunun konumu değiştirilerek ayarlama yapılmalıdır.

#### *Güç Doppler'i ve yönlendirilmiş güç Doppler ultrasonografisi*

- Renkli yönlendirilmiş Doppler ile aynı temel ilkeler geçerlidir.
- Ses dalgasının açısının güç Doppler'i üzerine etkisi daha azdır. Ancak yine de renkli yönlendirilmiş Doppler ile benzer şekilde ayarlamalar yapılmalıdır.
- Güç Doppler'inde alacalanma yoktur. Ancak yine de uygun olmayacak kadar düşük PRF ayarları parazit ve hatalı görüntülere neden olabilir.
- Parazitin etkisinin artmasını önlemek için kazanç (gain) azaltılmalıdır (bu durumda arka plan ile aynı renkte görülecektir).

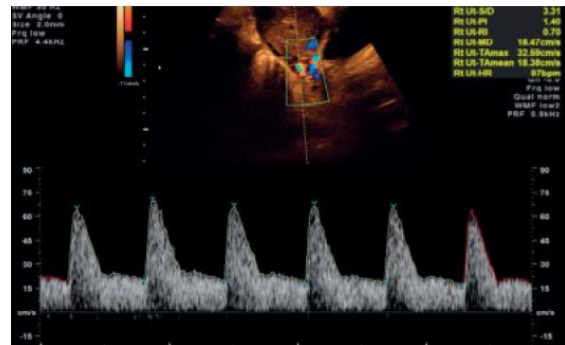
#### **A. uterina'dan Doppler dalgası eğrisinin elde edilmesi için uygun teknik nedir?**

Gerçek zamanlı renkli Doppler ultrasonografi görüntülenmesi kullanılarak servikokorporal bileşkede, A. uterina'nın ana dalı kolayca saptanabilir. Doppler hız ölçümleri sıklıkla buna yakın bir noktadan transabdominal<sup>2,3</sup> ya da transvajinal<sup>3-5</sup> yolla yapılabilir. Mutlak hız değerlerinin klinik önemi çok azsa ya da hiç yoksa, sıklıkla hız dalgası şekilleri yarı nicel (semiquantitative) olarak değerlendirilir. Sağ ve soldaki A. uterina'lar ayrı ayrı ölçülmelidir; çentiklenme varsa belirtilmelidir.

#### *İlk üçayda A. uterina'nın değerlendirilmesi (Resim 1)*

##### *1. Transabdominal teknik*

- Transabdominal olarak uterusun sağıtal kesiti elde edilip, serviks kanalı görüntülenir. Annenin mesanesinin boş olması tercih edilir.
- Serviks çevresindeki damar paketi görülene kadar prob yana doğru kaydırılır.
- Renkli Doppler açıldığında A. uterina'nın baş tarafına doğru yönelip, uterus boyunca yükseldiğinin görülmesiyle damar saptanır.
- A. uterina'nın arkuat artere dallanmasından öncesindeki kısımdan ölçüm yapılır.
- Aynı işlem karşı tarafta da tekrarlanır.



**Resim 1** İlk üçayda transabdominal yolla elde edilen A. uterina dalga şekli

## 2. Transvajinal teknik

- Transvajinal prob ön fornixe yerleştirilir. Transabdominal teknikte benzer şekilde prob yana kaydırılarak serviksin çevresindeki damar paketi görüntülenir. Bundan sonrası yukarıda anlatılan transabdominal teknikte benzer sırayla uygulanır.
- İncelemenin servikovajinal arter (yukarıdan aşağı doğru uzanır) ya da arkuat arterlere yapılmadığından emin olunmalıdır.

### İkinci üçayda A. uterina'nın değerlendirilmesi (Resim 2)

#### 1. Transabdominal teknik

- Transabdominal teknikte prob batının alt kadrınının yan tarafına uzunlamasına yerleştirilir ve ortaya doğru açlandırılır. Renkli akım incelemesi, A. uterina'nın ve onun A. iliaca eksterna'yı çaprazladığı yerin tespit edilmesini kolaylaştırır.
- Örnekleme bu çaprazlama noktasının 1 cm altından yapılır.
- Olgular küçük bir kısmında A. iliaca eksterna ile çaprazlaşma olmadan A. uterina dallanır. Bu durumda örnekleme A. uterina'nın çatallanmasının hemen öncesinden yapılmalıdır.
- İşlemin aynısı karşı taraftaki A. uterina için de tekrarlanır.
- Gebeliğin ilerlemesiyle uterus sıklıkla sağa doğru döner. Bunun sonucunda sol A. uterina, sağdaki kadar yandan ilerlemez.

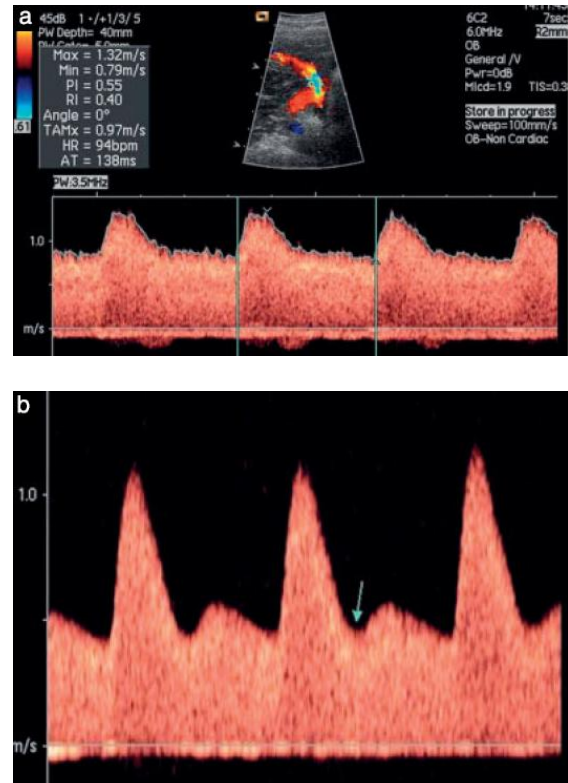
#### 2. Transvajinal teknik

- Hastadan idrarını yapması ve dorso litotomi pozisyonunda yatması istenmelidir.
- Prob yan fornixe yerleştirilir ve renkli Doppler kullanılarak serviksin iç ostiumu seviyesinde A. uterina gösterilebilir.

- Aynı işlem karşı taraftaki damara da yapılır.

A. uterina Doppler indekslerinin normal aralığının seçilen yöntemle göre değişiklik gösterdiği unutulmamalıdır. Bu nedenle transabdominal<sup>3</sup> ve transvajinal<sup>5</sup> yöntem için uygun normal değerleri kullanılmalıdır. Ses dalgasının damar ile arasındaki açı, seçilen normal değerler tablosundakiyle yakından uyum içinde olmalıdır.

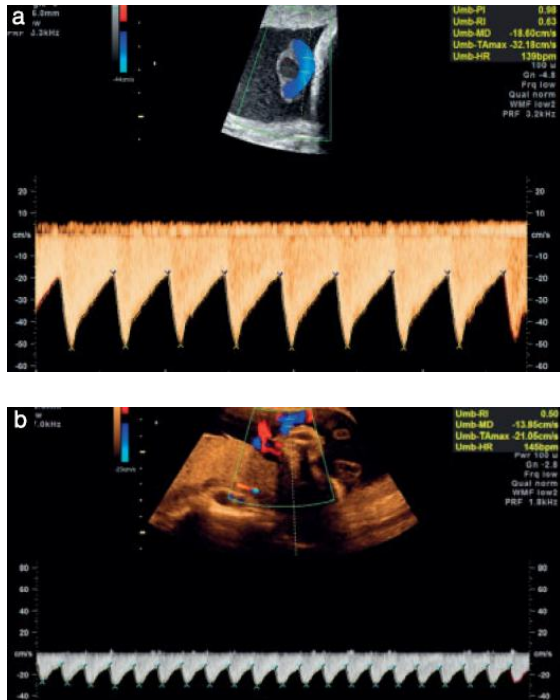
*Not: Doğumsal uterus anomalisi olan kadınlarda A. uterina'nın Doppler indeksleri ve bunların yorumlanması güvenilir değildir. Zira yayınlanmış çalışmalar normal (en azından öyle olduğu varsayılan) anatomiye sahip kadınlar üzerinde yapılmıştır.*



**Resim 2** İkinci üçayda transabdominal yolla elde edilmiş A. uterina dalga şekli. Normal (a) ve anormal (b) örnekler izlenmektedir. Doppler sinyalinde çentik (ok) olduğuna dikkat ediniz (b).

### A. umbilicalis'ten Doppler dalgası eğrisinin elde edilmesi için uygun teknik nedir?

Göbek kordonunun fetustaki ucu, serbest halkası ve plasenta ucundan elde edilen Doppler indekslerinde belirgin farklılıklar vardır<sup>6</sup>. Fetusa yakın uçta direnç en fazladır ve diastol sonu akım kaybolması/tersine dönmesi ilk olarak burada görülür. Bu yerlerin her birine ait normal değerlerin aralıkları yayınlanmıştır<sup>7,8</sup>. Ölçümlerin basitleşmesi ve uyumlu hale getirilmesi adına değerlendirme kordonun serbest halkasından yapılmalıdır. Ancak çoğul gebelik ve/veya zaman içinde sürekli ölçüm yapılarak karşılaştırma yapılması gerektiğinde kayıtların sabit bir noktadan alınmasında yarar vardır. Kordonun fetus tarafındaki ucu, plasenta tarafındaki ucu veya batın içi kısmının sürekli ölçüm yeri olarak kullanılması daha güvenilir değerlendirme yapılmasına izin verir. Ölçümün yapıldığı yere uygun olarak normal değer aralığı tablosu kullanılmalıdır.



**Resim 3** A. umbilicalis'in uygun (a) ve uygun olmayan (b) dalga şekilleri. Uygun olmayan örnekte (b) dalga şekilleri çok küçük ve süpürme hızı çok yavaştır.

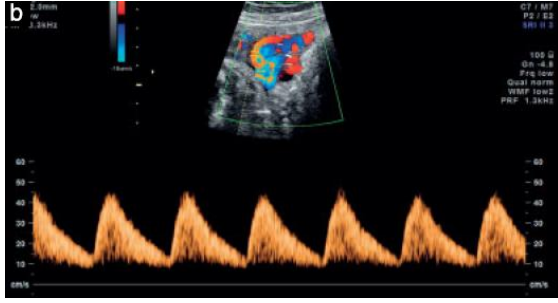
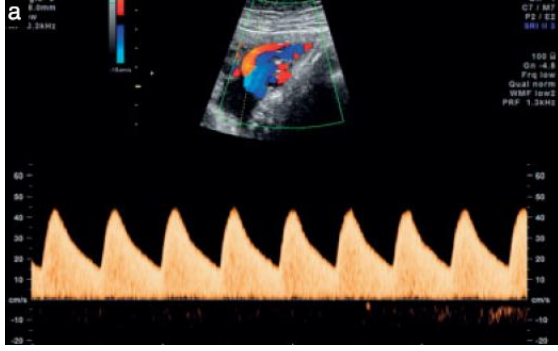Resim 3 uygun ve uygun olmayan dalga şekli kayıtlarına örnekler vermektedir. Resim 4 ise damar duvarı filtresinin etkisini göstermektedir.

**Not:**

1. *Çoğul gebelikte A. umbilicalis'teki kan akımının değerlendirilmesi, incelenen kordon kısmının hangi fetusa ait olduğunun saptanmasındaki zorluklar nedeniyle güç olabilir. Bu nedenle A. umbilicalis ölçümünün kordonun batın duvarından hemen çıktığı noktadan yapılmasında yarar vardır. Ancak bu noktada yapılan ölçümün göstereceği direnç, kordonun serbest halkasında ve plasenta girişine göre daha fazla olduğundan uygun normal aralık değerlerini gösteren tablolar kullanılmalıdır.*
2. *Kordonda tek arter varsa (iki damarlı kordon), gebelik haftası ne olursa olsun, mevcut tek arterin çapı iki arteri olan fetuslardakinden daha büyüktür. Bunun sonucu olarak da direnç daha düşüktür<sup>9</sup>.*

### Fetusun A. cerebri anterior'ünden (MCA) Doppler dalgası eğrisinin elde edilmesi için uygun teknik nedir?

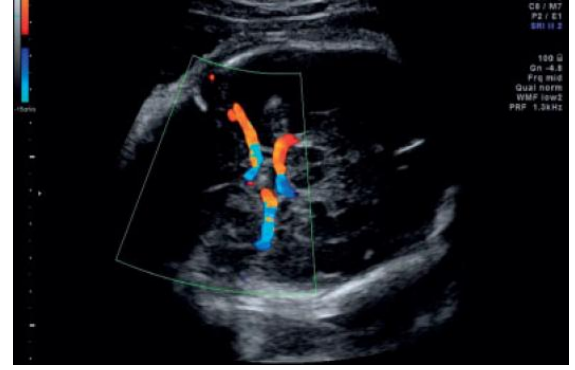- Beynin, talamuslar ve sfenoid kemiğin kanatlarını içeren enine kesiti elde edilip, büyütülmelidir.
- Renkli Doppler aktif hale getirilip, Willis halkası ve MCA'nın başlangıç kısmı görünür hale getirilmelidir (Resim 5).



**Resim 4** Aynı fetustan 4 dakika içinde alınan A. umbilicalis dalga şekilleri. Bunlardan (a) örneğinde normal akım, (b)'de ise damar duvarı filtresinin hatalı kullanımı (reddedilecek hız değerleri çok yükseğe ayarlandığından) nedeniyle belirgin derecede azalmış diastolik akım ve akım eğrisinin tabanında diastolik akım olmaması görülmektedir.

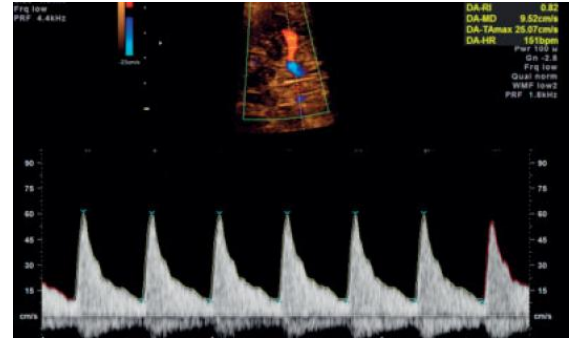
- Darbeli dalga Doppler kapısı MCA'nın 1/3 başlangıç kısmına, A. carotis interna'dan çıktığı yere yakın olarak yerleştirilir<sup>10</sup> (damarın başlangıç yerinden uzaklaştıkça sistoldeki hızında azalma görülür).
- Ultrasonografinin ses dalgaları ile kan akımı yönü arasındaki açı mümkün olduğunca 0°'ye yakın olmalıdır (Resim 6).
- Fetusun başına gereksiz yere baskı uygulanmamasına dikkat edilmelidir.
- En az 3, en fazla 10 ardışık dalga elde edilmelidir. Dalga şekillerinin en tepe noktası PSV (cm/sn) olarak kabul edilir.
- PSV ölçümü elle ya da otomatik işaretleyiciler kullanılarak yapılabilir. Otomatik işaretleyiciler kullanıldığında ortanca değer belirgin derecede daha düşük olarak bulunur. Ancak bunlar

kliniğe kullanılan yayınlanmış ortanca değerleriyle daha yakındırlar<sup>11</sup>.



**Resim 5** Willis halkasının renkli Doppler görüntüsü

- Değerlendirme sırasında uygun normal değerler aralığı kullanılmalıdır. Ölçüm tekniğinin de kullanılan normal değerler aralığında tanımlanan ile aynı olmasına dikkat edilmelidir.



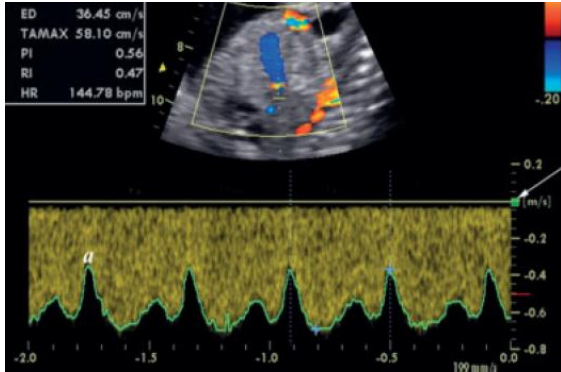
**Resim 6** MCA'nın uygun Doppler dalgası şekli. Ses dalgası açısının 0°'ye yakın olduğuna dikkat ediniz.

### Fetusun venöz Doppler dalgası eğrilerinin elde edilmesi için uygun teknik nedir?

#### Duktus venozus (Resim 7 ve 8)

- Duktus venozus (DV), V. umbilicalis'in batın içindeki kısmıyla V. cava inferior'un sol tarafı arasındaki bağlantıyı sağlar. 2D görüntüleme bu bağlantının görülmesiyle damarın yeri saptanır. Bu görüntü ya fetusun gövdesinin sajjital uzunlamasına kesitinden ya da batın üst kısmının eğik enine kesitinden elde edilir<sup>12</sup>.

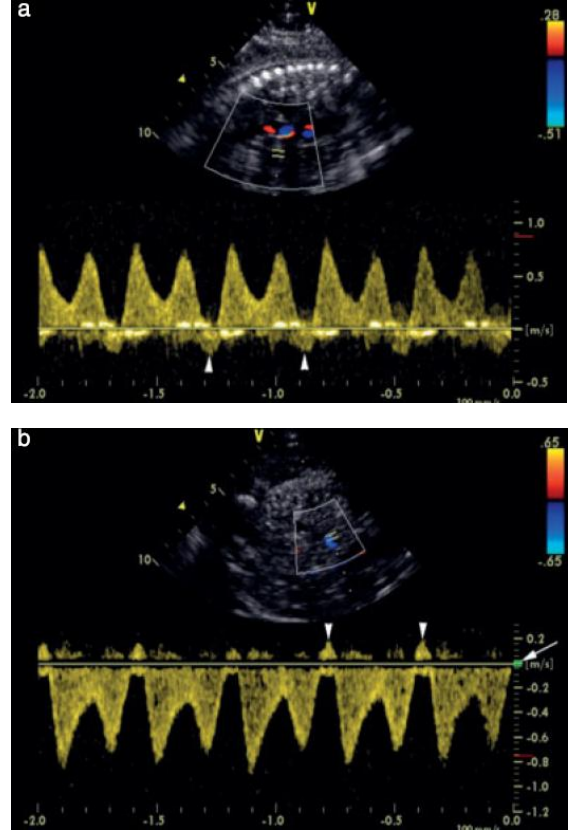
- Renkli Doppler’de dar giriş bölgesindeki yüksek hızlı akımın saptanmasıyla hem damarın DV olduğundan, hem de Doppler ölçümü için standart yerin incelendiğinden emin olunur<sup>13</sup>.
- En iyi Doppler ölçümü batın ön duvarının alt kısmından geçen sağıtal kesitte elde edilir. Bu kesitte istmusun uzanımı iyi bir şekilde izlenebilmektedir. Göğüs kafesinden sağıtal olarak ses dalgasının yönlendirilmesi iyi bir seçenek olsa da biraz daha zahmetlidir. Eğik kesit, önden ya da arkadan yaklaşım için makul bir yaklaşım yoludur. Bu sırada daha güçlü dalga şekilleri elde edilir; ancak açı ve mutlak hız üzerine olan kontrol daha azdır.
- Gebeliğin erken dönemlerinde ve sorunlu gebeliklerde örnekleme aralığı uygun şekilde küçültülerek, atrium kasılması sırasında olan en düşük hızları da temiz bir şekilde kaydedebilmeye özen gösterilmelidir.



**Resim 7** Ses dalgasının sağıtal kesitte yönlendirilmesiyle istmus kısmından açı düzeltilmesi olmaksızın uzunlamasına alınan kayıt görülmektedir. Düşük hızlara damar duvarı filtresi (ok) uygulanması, taban çizgisinden uzaktaki a dalgasını (a) engellemiyor. Ekrandaki görüntü süpürmesinin hızlı olması sayesinde hızdaki değişiklikler detaylı olarak görülebilmektedir.

- Dalga şekli genellikle üç aşamalıdır. Ancak sağlıklı fetuslarda nadir de olsa iki aşamalı ya da nabız içermeyen kayıtlar elde edilebilir<sup>14</sup>.

- Gebeliğin ikinci yarısının büyük bir kısmında hızlar göreceli olarak daha yüksektir (55-90 cm/sn)<sup>15</sup>, ancak gebeliğin başlarında daha düşüktür.



**Resim 8** 36. haftada artmış pulsatilete gösteren duktus venozus kaydı (a). Taban çizgisi boyunca oldukça ekojenik dalgaların çıkışması atrium kasılması sırasında (ok başları) ters akım olup olmadığının doğrulanmasını güçlendirmektedir. Düşük hızlar için damar filtresinin hafifçe yükseltilmesiyle (ok) tekrarlanan muayenede görüntü kalitesi artmıştır. Bu sayede atrium kasılması sırasında (ok başları) ters akım olduğu açıkça gösterilebilmiştir.

#### Hangi indeks kullanılmalıdır?

Arterdeki hız dalga şekillerini tanımlayan indekslerden en iyi bilinen üçü S/D oranı, RI ve PI’dir. Her üçü de birbiriyle yüksek uyum içindedir. PI ile damar direnci arasında çizgisel ilişki bulunmaktadır. Oysa S/D oranı ve RI’nın artan dirençle arasındaki ilişki parabol eğrisiyle gösterilir<sup>16</sup>. Dahası diastolik kaybı ya da ters akım olması durumunda PI sonsuza yönelmez. Günlük uygulamada PI en sık kullanılan



indekstir. Benzer şekilde venlerin PI değeri (PIV)<sup>17</sup> de güncel literatürde en sık kullanılan venöz dalga indeksidir. Bazı hallerde yarı nicel indeksler yerine mutlak hızların kullanılması tercih edilebilir.

#### REHBERİN YAZARLARI

**A. Bhide**, Fetal Medicine Unit, Academic Department of Obstetrics and Gynaecology, St George's, University of London, Londra, Birleşik Krallık

**G. Acharya**, Fetal Cardiology, John Radcliffe Hospital, Oxford, UK and Women's Health and Perinatology Research Group, Faculty of Medicine, University of Tromsø and University Hospital of Northern Norway, Tromsø, Norveç

**C. M. Bilardo**, Fetal Medicine Unit, Department of Obstetrics and Gynaecology, University Medical Centre Groningen, Groningen, Hollanda

**C. Brezinka**, Obstetrics and Gynecology, Universitätsklinik für Gynäkologische Endokrinologie und Reproduktionsmedizin, Department für Frauenheilkunde, Innsbruck, Austurya

**D. Cafici**, Grupo Medico Alem, San Isidro, Arjantin

**E. Hernandez-Andrade**, Perinatology Research Branch, NICHD/NIH/DHHS, Detroit, MI, Amerika Birleşik Devletleri ve Department of Obstetrics and Gynecology, Wayne State University School of Medicine, Detroit, MI, Amerika Birleşik Devletleri

**K. Kalache**, Gynaecology, Charité, CBF, Berlin, Almanya

**J. Kingdom**, Department of Obstetrics and Gynaecology, Maternal-Fetal Medicine Division Placenta Clinic, Mount Sinai Hospital, University of Toronto, Toronto, ON, Kanada ve Department of Medical Imaging, Mount Sinai Hospital, University of Toronto, Toronto, ON, Kanada

**T. Kiserud**, Department of Obstetrics and Gynecology, Haukeland University Hospital, Bergen, Norveç ve Department of Clinical Medicine, University of Bergen, Bergen, Norveç

**W. Lee**, Texas Children's Fetal Center, Texas Children's Hospital Pavilion for Women, Department of Obstetrics ve Gynecology, Baylor College of Medicine, Houston, TX, Amerika Birleşik Devletleri

**C. Lees**, Fetal Medicine Department, Rosie Hospital, Addenbrooke's Hospital, Cambridge University Hospitals NHS Foundation Trust, Cambridge, Birleşik Krallık ve Department of Development and Regeneration, University Hospitals Leuven, Leuven, Belçika

**K. Y. Leung**, Department of Obstetrics and Gynaecology, Queen Elizabeth Hospital, Hong Kong, Hong Kong

**G. Malinger**, Obstetrics & Gynecology, Sheba Medical Center, Tel-Hashomer, İsrail

**G. Mari**, Obstetrics and Gynecology, University of Tennessee, Memphis, TN, Amerika Birleşik Devletleri

**F. Prefumo**, Maternal Fetal Medicine Unit, Spedali Civili di Brescia, Brescia, İtalya

**W. Sepulveda**, Fetal Medicine Center, Santiago de Chile, Şili

**B. Trudinger**, Department of Obstetrics and Gynaecology, University of Sydney at Westmead Hospital, Sydney, Avustralya

#### ATIF YAPMA

Bu makaleye atıf yapılırken aşağıdaki gibi kullanılmalıdır:

Bhide A, Acharya G, Bilardo CM, Brezinka C, Cafici D, Hernandez-Andrade E, Kalache K, Kingdom J, Kiserud T, Lee W, Lees C, Leung KY, Malinger G, Mari G, Prefumo F, Sepulveda W and Trudinger B. ISUOG Practice Guidelines: use of Doppler ultrasonography in obstetrics. *Ultrasound Obstet Gynecol* 2013; **41**: 233–239

#### KAYNAKLAR

1. Salvesen K, Lees C, Abramowicz J, Brezinka C, Ter Har G, Marsal K. ISUOG statement on the safe use of Doppler in the 11 to 13+6-week fetal ultrasound examination. *Ultrasound Obstet Gynecol* 2011; **37**: 628.
2. Aquilina J, Barnett A, Thompson O, Harrington K. Comprehensive analysis of uterine artery flow velocity waveforms for the prediction of

- pre-eclampsia. *Ultrasound Obstet Gynecol* 2000; **16**: 163–170.
3. Gómez O, Figueras F, Fernández S, Bennasar M, Martínez JM, Puerto B, Gratacós E. Reference ranges for uterine artery mean pulsatility index at 11–41 weeks of gestation. *Ultrasound Obstet Gynecol* 2008; **32**: 128–132.
  4. Jurkovic D, Jauniaux E, Kurjak A, Hustin J, Campbell S, Nicolaides KH. Transvaginal colour Doppler assessment of the uteroplacental circulation in early pregnancy. *Obstet Gynecol* 1991; **77**: 365–369.
  5. Papageorghiou AT, Yu CK, Bindra R, Pandis G, Nicolaides KH; Fetal Medicine Foundation Second Trimester Screening Group. Multicenter screening for pre-eclampsia and fetal growth restriction by transvaginal uterine artery Doppler at 23 weeks of gestation. *Ultrasound Obstet Gynecol* 2001; **18**: 441–449.
  6. Khare M, Paul S, Konje J. Variation in Doppler indices along the length of the cord from the intraabdominal to the placental insertion. *Acta Obstet Gynecol Scand* 2006; **85**: 922–928.
  7. Acharya G, Wilsgaard T, Berntsen G, Maltau J, Kiserud T. Reference ranges for serial measurements of blood velocity and pulsatility index at the intra-abdominal portion, and fetal and placental ends of the umbilical artery. *Ultrasound Obstet Gynecol* 2005; **26**: 162–169.
  8. Acharya G, Wilsgaard T, Berntsen G, Maltau J, Kiserud T. Reference ranges for serial measurements of umbilical artery Doppler indices in the second half of pregnancy. *Am J Obstet Gynecol* 2005; **192**: 937–944.
  9. Sepulveda W, Peek MJ, Hassan J, Hollingsworth J. Umbilical vein to artery ratio in fetuses with single umbilical artery. *Ultrasound Obstet Gynecol* 1996; **8**: 23–26.
  10. Mari G for the collaborative group for Doppler assessment. Noninvasive diagnosis by Doppler ultrasonography of fetal anemia due to maternal red-cell alloimmunization. *N Engl J Med* 2000; **342**: 9–14.
  11. Patterson TM, Alexander A, Szychowski JM, Owen J. Middle cerebral artery median peak systolic velocity validation: effect of measurement technique. *Am J Perinatol* 2010; **27**: 625–630.
  12. Kiserud T, Eik-Nes SH, Blaas HG, Hellevik LR. Ultrasonographic velocimetry of the fetal ductus venosus. *Lancet* 1991; **338**: 1412–1414.
  13. Acharya G, Kiserud T. Pulsations of the ductus venosus blood velocity and diameter are more pronounced at the outlet than at the inlet. *Eur J Obstet Gynecol Reprod Biol* 1999; **84**: 149–154.
  14. Kiserud T. Hemodynamics of the ductus venosus. *Eur J Obstet Gynecol Reprod Biol* 1999; **84**: 139–147.
  15. Kessler J, Rasmussen S, Hanson M, Kiserud T. Longitudinal reference ranges for ductus venosus flow velocities and waveform indices. *Ultrasound Obstet Gynecol* 2006; **28**: 890–898.
  16. Ochi H, Suginami H, Matsubara K, Taniguchi H, Yano J, Matsuura S. Micro-bead embolization of uterine spiral arteries and uterine arterial flow velocity waveforms in the pregnant ewe. *Ultrasound Obstet Gynecol* 1995; **6**: 272–276.
  17. Hecher K, Campbell S, Snijders R, Nicolaides K. Reference ranges for fetal venous and atrioventricular blood flow parameters. *Ultrasound Obstet Gynecol* 1994; **4**: 381–390.